COUNTWAY LIBRARY
HC 4XY6 K

BOSTON
MEDICAL LIBRARY
8 THE FENWAY

24.0.16.

(Aus dem pathologischen Institut der Universität Bern. Professor Langhans.)

# ZUR AETIOLOGIE

DER

# OVARIALADENOME.

EINE ANATOMISCHE STUDIE

VON

**MAX WALTHARD,**
PRIVATDOZENT FÜR GYNÄKOLOGIE AN DER UNIVERSITÄT BERN.

---

MIT 15 TAFELN.

*(Sonderabdruck aus „Zeitschrift für Geburtshülfe und Gynäkologie“ Band XLIX, Heft 2.)*

STUTTGART.
VERLAG VON FERDINAND ENKE.
1903.

(Aus dem pathologischen Institut der Universität Bern. Professor Langhans.)

36

# ZUR AETIOLOGIE

DER

# OVARIALADENOME.

## EINE ANATOMISCHE STUDIE

VON

**MAX WALTHARD,**

PRIVATDOCENT FÜR GYNÄKOLOGIE AN DER UNIVERSITÄT BERN.

---

MIT 15 TAFELN.

*(Sonderabdruck aus „Zeitschrift für Geburtshülfe und Gynäkologie“ Band XLIX, Heft 2.)*

STUTTGART.

VERLAG VON FERDINAND ENKE.

1903.

BOSTON MEDICAL
APR - 1 1924
LIBRARY

24.10.16.

Druck der Union Deutsche Verlagsgesellschaft in Stuttgart.

BOSTON MEDIC.
APR - 1 1924
LIBRARY

## Einleitung.

In den nachfolgend beschriebenen Beobachtungen handelt es sich um Drüsenschläuche und Epithelnester, welche durch systematische Untersuchung von 80 Ovarien aus den verschiedensten Lebensaltern gewonnen wurden. Die Ovarien, in Spiritus oder Formalin gehärtet, wurden nach vorheriger Stückfärbung in Hämalaun und Einbettung in Celloidin sämmtlich in Schnittreihen untersucht, wobei die Dicke der Schnitte nur 0,02—0,025 mm betrug. Die Schnitte wurden ausnahmslos senkrecht zur Längsachse des Ovariums gelegt. Stufenschnitte kamen niemals zur Verwendung, so dass alle Ovarien vollständig in zusammenhängenden Schnittserien und nicht etwa nur einzelne Blöcke derselben zur Untersuchung gelangten. Zur Anfertigung der Schnittreihen bediente ich mich der im hiesigen pathologischen Institut gebräuchlichen Methode [1]. Was das Alter der Trägerinnen der untersuchten Ovarien anbelangt, so kamen zur Untersuchung:

10 Ovarien von Neonatae; 19 Ovarien aus dem 1. Lebensjahre; 6 Ovarien aus dem 2. Lebensjahre; 2 Ovarien aus dem 3. Jahre; 6 Ovarien aus dem 5. Jahre; 4 Ovarien aus dem 6. Jahre; 2 Ovarien aus dem 9. Jahre; 8 Ovarien aus dem 12. Jahre; 4 Ovarien aus dem 14. Jahre; 2 Ovarien aus dem 15. Jahre; 1 Ovarium aus dem 17. Jahre;

2 Ovarien aus dem 18. Jahre; 2 Ovarien aus dem 25. Jahre; 2 Ovarien aus dem 27. Jahre; 1 Ovarium aus dem 30. Jahre; 2 Ovarien aus dem 40. Jahre; 1 Ovarium aus dem 43. Jahre; 2 Ovarien aus dem 50. Jahre; 1 Ovarium aus dem 54. Jahre; 2 Ovarien aus dem 65. Jahre; 2 Ovarien aus dem 68. Jahre; nur da wo ungerade Zahlen sich finden, ist an einem Individuum nur 1 Ovarium untersucht worden, sonst handelt es sich immer um Ovarienpaare. Von diesen Ovarien waren die Ovarien aus dem 25., 27., 30., 40., 43., 50. und 54. Altersjahre durch Operationen gewonnen, während die übrigen von Sectionen aus Fällen der Kinderklinik sowie der medicinischen Klinik stammen.

Ich will es nicht unterlassen hervorzuheben, dass die Stückfärbung gerade was die Flimmerhaare anbelangt bei Ovarien, welche von Sectionen stammen, ganz ebenso schöne Resultate ergab, wie bei den Ovarien, welche sofort post operationem eingelegt werden konnten.

Makroskopisch konnten an den Ovarien meist keine Veränderungen gesehen werden. Einzig bei den durch Operation wegen Tumorbildung am anderen Ovarium gewonnenen zweiten Ovarien fanden sich dann und wann kleine Cystchen an der Oberfläche, ohne dass sich die Gestalt des Ovariums dadurch bedeutend geändert hätte.

Unsere Untersuchungen gingen von der Frage aus, ob sich die normalen epithelialen Bestandtheile des Ovariums, das Ovarialepithel, das Follikelepithel und das Epithel der Markstränge an der Bildung von Drüsenschläuchen und Adenomen, mit einfachem Cylinderepithel, mit Flimmerepithel und mit Becherzellen betheiligen; denn es werden heute die gutartigen Adenome des Ovariums in den meisten Lehr- und Handbüchern der Gynäkologie und pathologischen Anatomie auf pathologische Wucherungen des Ovarial- oder Follikelepithels zurückgeführt.

Den Marksträngen wird heute gegenüber früher jede Bedeutung nach dieser Richtung hin abgesprochen. Trotzdem habe ich auch deren Verhalten festzustellen gesucht, da mir ein grösseres Material in ununterbrochenen Serienschnitten zur Verfügung stand.

Bei diesen Untersuchungen kam ich nebenbei zu Befunden, welche einzelne Fragen aus der normalen Histologie des Ovariums berühren und welche ich in Kürze an dieser Stelle den genaueren Schilderungen der mikroskopischen Befunde vorausschicken möchte.

Man bezeichnet allgemein das Ovarialepithel oder Oberflächen-

epithel des Ovariums, weil es den Rest des Keimepithels bildet, auch noch im späteren Alter mit dem Namen Keimepithel. Wenn nun auch eine Proliferationsfähigkeit dieses Epithels in Form von Epithelperlen, Epithelpapillen und Epithelialisirung perioophoristischer Auflagerungen an ihrer gegen das Ovarium gerichteten Fläche häufig beobachtet werden kann, so hat doch niemand bisher die für das Keimepithel charakteristischen Ureier nach dem 1. Lebensjahre im Oberflächenepithel des Ovariums beobachtet. Da ich ebenfalls nach dem 1. Lebensjahre keine Ureier gesehen habe, so bestätigt dieses Resultat die Anschauung der anderen Autoren um so mehr, als meine Untersuchungen durch ununterbrochene Serienschnitte gewonnen wurden, und bei der Untersuchung der einzelnen Schnitte jede Spalte und jede Einkerbung der Ovarialoberfläche nicht etwa nur mit der Lupe, sondern mit dem Mikroskop (Zeiss, Object A, Occ. 2) abgesucht wurde.

Ich komme dadurch mit den übrigen Autoren ebenfalls zu der Auffassung, dass dem Ovarialepithel vom 1. Lebensjahre an die Fähigkeit Keimzellen zu bilden fehlt, und deshalb halte ich es auch für unberechtigt, dem Oberflächenepithel des Ovariums durch Benennung mit dem falschen Namen Keimepithel fernerhin den Schein der Keimbildung zu geben. Ich bezeichne im Gegentheil das für Keimbildung unfähig gewordene Oberflächenepithel nur noch mit dem Namen Ovarialepithel oder Oberflächenepithel, d. h. mit einem Namen, welcher dem entspricht, was er bedeutet.

Einige weitere Beobachtungen streifen das Gebiet der Frage über die Natur der Membrana granulosa. Es hat neuerdings die Auffassung von Foulis [2], wonach das Follikelepithel vom bindegewebigen Stroma der Ovarialanlage abstammt, durch die Untersuchungen Wendeler's [3] eine neue Stütze erhalten. Da die Bilder, auf welche sich Wendeler beruft, nur nach Fixirung vollständig frischen Materiales im Flemming'schen Chrom-Osmium-Essigsäuregemisch gesehen werden können, so ist es leicht erklärlich, dass ich in meinen Präparaten, welche in Alkohol und auch in Formalin gehärtet waren, die Bilder nicht sehen konnte; denn Wendeler hebt ausdrücklich hervor, dass auch er nach Alkohol- oder Formalinhärtung die beweisenden Bilder nicht gesehen habe.

Dagegen habe ich Follikel gesehen, welche in unzweideutiger Weise zeigen, dass das Follikelepithel, d. h. die Membrana granulosa,

gleicher Natur ist wie die Epithelien von Drüsenschläuchen, welche mit diesen Follikeln in Verbindung stehen.

Auf Taf. IV Fig. 7 und Taf. VI Fig. 8 sieht man wie die Epithelien eines Drüsenschlauches direct in die Membrana granulosa übergehen und wie das Schlauchlumen sich in die Follikelhöhle eröffnet. Auch die Epithelien und Kerne des Schlauches zeigen gleiche Grösse, Form und Tinction der Zellen und Kerne der mit ihnen in Verbindung stehenden Membrana granulosa, und in Fig. 8 zeigt das Epithel des Schlauches sogar die gleichen Veränderungen wie die Epithelien der Membrana granulosa des atresirenden Follikels. Andererseits zeigt das den Schlauch und den Follikel umgebende Stroma ebenfalls eine einheitliche Veränderung in Form einer kernarmen Bindegewebszone, welche in gleicher Breite Schlauch und Follikel umgiebt und welche keinerlei Aehnlichkeit mit den Veränderungen der Membrana granulosa zeigt. Dies alles scheinen mir genügende Gründe, um auf eine Identität zwischen Schlauchepithel und Follikelepithel und deshalb auch auf eine epitheliale Natur der Membrana granulosa schliessen zu dürfen.

Durch diese Beobachtungen erhält die Auffassung von der epithelialen Natur der Membrana granulosa eine weitere Stütze.

Ein weiterer heute noch unbekannter Vorgang aus der Entwickelung des Eierstockes steht in Beziehung zur Abtrennung der letzten soliden Eifachreste von ihrer Verbindung mit dem Oberflächenepithel und zur Zertheilung der Eifächer in Primitivfollikel. Dabei kommt es öfters vor, dass Zellgruppen von Keimepithelabkömmlingen, welche ich wie die meisten Autoren als Vorstufen der Follikelepithelien betrachte, ohne Eier ins Stroma zu liegen kommen. Diese Heerde bestehen aus zwei Zellformen, nämlich vorwiegend aus cubischen Zellen mit hellem, bläschenförmigem Kern in hellem Protoplasma, zwischen welchen vereinzelte Schaltzellen mit kleinen, dunklen, eckigen Kernen liegen. Die Heerde haben meist eine rundliche oder ovale Form und zeigen ein Stadium des Wachsthums und ein Stadium der Rückbildung, wie wir dies von den Follikeln her unter dem Namen Follikelatresie kennen. Wie aus Kapitel 1 ersichtlich ist, sind am Epithel dieser Heerde, sowie am umgebenden Stroma genau die gleichen Veränderungen zu beobachten wie am Epithel der Membrana granulosa und am Stroma in nächster Umgebung atresirender Follikel, und es ist der ganze Vorgang daher als ein Analogon zur Follikelatresie aufzufassen. Deshalb bezeichne

ich diese Heerde mit dem Namen „Granulosazellheerde“ sive Granulosaheerde.

Neben den Eifachresten und Granulosazellheerden habe ich ferner Drüsenschläuche gesehen, deren Epithel die gleiche Form, Grösse und Kernfärbung zeigt wie die Keimepithelabkömmlinge in den Eifachresten und wie das Epithel der Granulosaheerde. Diese Schläuche stehen in Verbindung mit dem Oberflächenepithel oder mit dem Follikelepithel, und wieder andere Schläuche stehen in Verbindung mit Eifachresten, so dass die Schlauchepithelien ohne Unterbrechung direct in das Epithel der Follikel oder der Eifachreste übergehen.

In einigen Schläuchen liegen zwischen den Schlauchepithelien sowie am Schlauchende und auch im Lumen der Schläuche Eier, um welche sich die zunächst liegenden Schlauchepithelien nach Art der Follikelepithelien gruppiren.

Ich stehe deshalb nicht an, die Epithelien dieser Drüsenschläuche ebenfalls als Keimepithelabkömmlinge resp. als Vorstufen von Follikelepithelien, und zwar in schlauchförmiger Anordnung, anzusehen, und gebe diesen Schläuchen deshalb in Analogie mit den Granulosazellheerden den Namen „Granulosazellschläuche“ sive „Granulosaschläuche“.

Das Schicksal der Granulosaschläuche ist das nämliche wie dasjenige der Granulosaheerde. Wie aus der Taf. VI Fig. 8 ersichtlich ist, sind an den Schlauchepithelien die gleichen Veränderungen des Wachsthums und der Rückbildung zu beobachten wie am Epithel der mit dem Schlauch in Verbindung stehenden Membrana granulosa, und kurze Schläuche verschwinden sogar in der wachsenden Membrana granulosa bei Wachsthum des Follikels (cf. Kapitel 2 Beobachtung 1 und 2 S. 21 u. ff.).

Während in den ersten Jahren die Eifachreste sich vom Oberflächenepithel ablösen und die Granulosaheerde und Granulosaschläuche, sowie viele Primitivfollikel zu Grunde gehen, sieht man in späteren Jahren bis weit über das Klimakterium hinaus an einzelnen Stellen der Ovarialoberfläche, und zwar häufiger an der vorderen Fläche und nahe dem Hilus, kleine Gruppen von 3—4 cubischen Zellen mitten zwischen den Ovarialepithelien, sowie zwischen ihnen und dem Stroma liegen. Die Zellen enthalten einen runden oder ovalen, hellen, bläschenförmigen Kern in hellem Protoplasma, wodurch sie sich

deutlich von den kleineren Ovarialepithelien mit kleinen dunklen Kernen unterscheiden.

An anderen Stellen finden sich noch grössere Gruppen von 6—7 gleichen, hellen Zellen mit hellen Kernen radiär um eine kleine Höhle von 1—2 Kernbreiten angeordnet, und neben diesen kleinen Hohlräumen dringen kürzere und längere Drüsenschläuche mit einfachem Cylinderepithel vom Ovarialepithel ins Stroma. Das Epithel der kürzeren Drüsenschläuche hat nahe der Oberfläche die nämliche Form und Grösse wie das Epithel der kleinen Höhlen und der soliden Zellgruppen, und es entwickeln sich aus den soliden Zellgruppen die kleinen Höhlen und aus diesen die Schläuche.

Es liegt nahe, diese Zellgruppen und Schlauchanlagen auf Granulosaschlauchreste zurückzuführen. Allein meine Beobachtungen über das Schicksal der Granulosaheerde und Granulosaschläuche zeigen, wie unbeständig diese Gebilde sind und wie frühzeitig ihre Epithelien aus dem Ovarium verschwinden. Deshalb glaube ich auch, es dürfen die bis ins hohe Alter im Ovarialepithel liegenden Zellgruppen nicht als Granulosazellen aufgefasst werden.

Da diese Zellen in ihrer Entwickelung zu langen Drüsenschläuchen die gleichen Umbildungen zu Cylinderzellen zeigen wie das Oberflächenepithel in Einkerbungen der Ovarialoberfläche, so halte ich die Epithelien dieser soliden Zellgruppen sowie der Schlauchanfänge für jugendliche Oberflächenepithelien, welche bei der Entwickelung des Ovariums im Ueberschuss gebildet ihre endgültige Bestimmung noch nicht erreicht haben. Aus diesen Zellgruppen entwickeln sich im späteren Alter die Cylinderepithelschläuche, welche vom Oberflächenepithel ins Stroma eindringen und sich daselbst gelegentlich cystisch erweitern. Dagegen glaube ich, dass dem entwickelten Oberflächenepithel die Fähigkeit abgeht, Drüsenschläuche zu bilden.

Ferner werden Zellheerde und Drüsenschläuche mit Flimmerepithelien beschrieben. Die Heerde liegen wie die Anlagen von Drüsenschläuchen mit einfachem Cylinderepithel sowohl zwischen den Oberflächenepithelien als im Stroma und finden sich in Ovarien mit einfachen Cylinderepithelschläuchen wie in Ovarien ohne solche, und zwar habe ich Flimmerhaare nur nach dem Pubertätsalter beobachtet.

Unter diesen Flimmerepithelschläuchen können zwei Typen unterschieden werden. Die einen erweitern sich zu kleinen Cystchen, ohne die geringste Neigung zu Papillenbildung. Sie sind durch eine Reihe Cylinderepithelien begrenzt, zwischen welchen vereinzelt oder

in Gruppen und Reihen schöne hohe Flimmerepithelien mit deutlichem Flimmerbesatz liegen, und das diese Schläuche umgebende Stroma unterscheidet sich nicht vom Stroma anderer Stellen des Ovariums.

Andere Drüsenschläuche zeigen reichlich Papillenbildung, und dies besonders in cystischen Erweiterungen, in welche verzweigte Papillen hineinragen. Diese Cysten haben genau den gleichen Epithelbesatz wie die ersteren, dagegen unterscheidet sich das die Cysten umgebende Stroma durch seinen starken Kernreichthum und durch das Fehlen der im übrigen Stroma reichlich vorhandenen eosinrothen Intercellularsubstanz (Färbung nach Gieson).

Weiterhin werden Zellnester und Drüsenschläuche mit allen Uebergängen ihrer Zellen zu Becherzellen, sowie schliesslich auch Plattenepithelheerde beschrieben. Auch diese Heerde und Schläuche liegen theils zwischen den Oberflächenepithelien eingeschaltet, theils mitten im Stroma ovarii ohne Zusammenhang mit Granulosaheerden, Granulosaschläuchen oder Follikeln.

Wenn ich bezüglich der Einzelheiten in der Entwickelung dieser Drüsenschläuche auf die entsprechenden Kapitel 3, 4, 5 und 6 verweise, so möchte ich andererseits an dieser Stelle auf zwei Punkte aufmerksam machen, welche bei allen Zellnestern, gleichgültig ob sie einfache Cylinderzellen, Flimmerepithelien oder Becherzellen enthalten, beobachtet werden können. Vergleicht man die Entwickelung und Umbildung dieser Zellnester zum Schlauch und zur kleinen Cyste mit wachsenden und atresirenden Granulosaheerden und Follikeln, so kann man auch an vielen kleinen Cystchen atresirende Vorgänge beobachten. In einem gewissen Zeitpunkt tritt Stillstand im Wachsthum ein, ja selbst Rückbildung, so dass schliesslich das Epithel zu Grunde geht, und die epithellosen Höhlen werden durch concentrische Kalkablagerungen in Kalkkugeln verwandelt, oder junges, kernarmes Bindegewebe füllt nach Analogie der Follikelatresie die Höhlen aus, so dass das ganze Gebilde einem Corpus albicans durchaus ähnlich sieht.

Diese Beobachtungen illustriren die wichtige Thatsache, dass nicht alle Cylinder- resp. Flimmer- resp. Becherzellanlagen zu grossen Tumoren führen.

Der zweite Punkt betrifft eine gewisse Gesetzmässigkeit in der zeitlichen Entwickelung der einzelnen Zellheerde. Man sieht, dass

die Heerde mit vorgerückten Stadien in der Entwickelung der einzelnen Zellen sowohl als in der Ausbildung der Heerde zu Schläuchen und kleinen Cystchen sich in den tieferen Schichten der Zona parenchymatosa finden, während die wenig entwickelten Anfangsstadien mehr nach der Oberfläche des Ovariums liegen. Wir dürfen daraus den Schluss ziehen, dass in Analogie der normalen Follikelentwickelung diejenigen Zellheerde, welche der Zona vasculosa zunächst gelegen sind, sich schon im frühesten Alter entwickeln, während die Heerde, welche an der Oberfläche liegen, erst später zu weiterer Umbildung und Wachsthum gelangen. Das erklärt, weshalb trotz Anwesenheit entwickelungsfähiger Zellheerde in beiden Ovarien die Adenome sich in den beiden Ovarien gar nicht selten in grossen zeitlichen Zwischenräumen zu Tumoren entwickeln.

Zum Schluss habe ich das Verhalten der Markstränge geschildert und gezeigt, dass trotz reichhaltigen Materiales und Serienschnitten durch den ganzen Hilus ovarii sich keine positiven Resultate finden, weder für die Frage der Abstammung der Follikelepithelien von den Marksträngen noch für die Frage der Bildung der proliferirenden Flimmerepithelcystome aus denselben Gebilden. Dagegen möchte ich die Möglichkeit einer Entwickelung von Retentionscysten aus den Marksträngen im Hilus ovarii nicht in Abrede stellen.

## Erstes Kapitel.

## Die Granulosazellheerde.

### a) Die mit dem Ovarialepithel in Verbindung stehenden Granulosazellheerde.

Taf. I Fig. 1 und Taf. II Fig. 2 und 3.

Jedermann sind aus Abbildungen oder aus Präparaten die mit dem Oberflächenepithel in Verbindung stehenden Eifachreste bekannt, welche im Ovarium von Neugeborenen und Mädchen im 1. Lebensjahre normalerweise zu beobachten sind. Trotzdem schicke ich theils der Vollständigkeit halber, aber ganz besonders um des späteren Vergleiches willen eine Beschreibung eines solchen Eifachrestes voraus.

Auf Taf. I Fig. 1 steht im mittleren Dritttheil und auf der vorderen Fläche des Ovariums einer Neonata nahe dem Hilus ovarii ein solider Epithelstrang mit dem Oberflächenepithel in directer Ver-

bindung und dringt von hier aus bis in eine Tiefe von 0,225 mm ins Stroma.

Der Strang enthält im Quermesser seines Anfangstheiles 2—3, selten 4 Kerne und schwillt in seiner Mitte zu einem längsovalen, an seinem Ende zu einem runden Felde an. Der Durchmesser der Felder ist 3—4mal grösser als derjenige des Stranges, weil in den Feldern Primordialeier liegen.

Von diesen letzteren abgesehen finden sich im Strang und im Feld überall die gleichen zelligen Elemente. In dunkeleosinrothem körnigem Protoplasma liegen rundliche und leicht ovale, bläschenförmige, helle Kerne mit einer ganz geringen Zahl von Chromatinkörnern. Die Kerne, deren Durchmesser 0,005—0,006 mm betragen, liegen in Abständen, welche $^1/_4$—$^1/_2$ ihres eigenen Durchmessers gleichkommen. Die Zellgrenzen sind an einzelnen Epithelien als helle Linien (in der Zeichnung dunkel gehalten) deutlich zu erkennen, und die Form der Epithelien ist eine compacte, ungefähr cubische. An einzelnen Stellen liegen zwischen den Epithelien schmale Zellen mit länglichem, eckigem, oft etwas zackigem, zahlreiche Chromatinkörner enthaltendem Kern eingeschaltet. Ich benenne diese schmalen Zellen in Folgendem mit dem Namen „Schaltzellen“. Das dem Oberflächenepithel selbst angehörende Ende des Stranges ist nicht mit voller Bestimmtheit abzugrenzen. Man sieht auf der Abbildung (Taf. I Fig. 1) zwei runde Kerne, welche denen des Stranges gleichen und neben und über denselben noch 2—3 Kerne, die mehr den Kernen der Schaltzellen gleichen, aber auch noch in der Fortsetzung des Stranges liegen. Die beiden Kernformen des Stranges, die runden, hellen und die kleinen, eckigen, dunklen Kerne der Schaltzellen sind ohne besondere Anordnung auch im Oberflächenepithel vertreten und ausserdem mannigfache Uebergänge zwischen denselben. In der mittleren Anschwellung liegen zwei Primordialeier von verschiedener Grösse. Das eine hat einen Quermesser von 0,045 mm, das andere einen solchen von 0,025 mm; das Primordialei in der Endanschwellung hat einen Quermesser von 0,030 mm. Der in dunklem Protoplasma liegende Eikern des kleineren Eies der mittleren Anschwellung sowie des Eies der Endanschwellung enthält einen unregelmässig contourirten, diffus dunklen Kern, in welchem das Kerngerüst nicht sichtbar ist. Das grössere Ei der mittleren Anschwellung hat einen runden, gleichmässiger contourirten und etwas helleren Kern, in welchem ebenfalls das Kerngerüst nicht

zu sehen ist. Das diesen Kern umgebende Protoplasma ist in nächster Nähe des Eikernes heller als an seiner Peripherie; an letzterer Stelle aber ebenso dunkel eosinroth wie bei den beiden kleineren Eiern. Vergleicht man die drei Eier des Feldes mit den Eiern aus benachbarten, sowie weiter abliegenden, abgetrennten Primitivfollikeln, so finden sich diese beiden Eikernformen, umgeben von dunkelrothem Protoplasma, auch dort und in gleicher Weise in den übrigen Schnitten dieses Ovariums. Es sind die bekannten Bilder der degenerirenden Primordialfollikel. Daneben finden sich aber, und zwar in der Minderzahl, die gewöhnlichen Bilder der Primitivfollikel mit ihrem schön runden, hellen, bläschenförmigen Kern mit deutlichem Kerngerüst und Kernkörperchen. Der Kern ist umgeben von einem hellen Hof, an dessen Peripherie sich ein fein gekörntes, leicht eosinroth tingirtes Protoplasma befindet. Der Durchmesser des runden Eikerns im grösseren Ei der mittleren Anschwellung misst 0,015 mm, was der unteren Grenze der Querdurchmesser der Kerne beim fertigen Primitivfollikel entspricht. Die grössten Durchmesser der beiden anderen unregelmässigen Kerne betragen ebenfalls 0,015 mm, und ihre kleinsten Durchmesser sind um die Hälfte kürzer. Die an die Eier angrenzende Lage von Epithelkernen zeigt die Anordnung der Follikelepithelkerne im Primitivfollikel. Dabei sind die Kerne je nach der Grösse des Eies mehr oder weniger abgeplattet und mehr oder weniger von einander entfernt. Das an den Epithelstrang angrenzende Stroma gleicht vollständig demjenigen in grösserer Entfernung von der Oberfläche.

Jedoch zeigen nicht alle mit dem Oberflächenepithel in Verbindung stehenden Epithelreste die gleiche Entwickelungsstufe. Oft liegen die Primordialeier noch dicht bei einander, sich an den Berührungsflächen platt drückend und ohne besondere Anordnung des sie umgebenden Epithels. Es ist bekannt, dass diese mit dem Oberflächenepithel in Verbindung stehenden Epithelreste bei Föten der letzten Schwangerschaftswochen, bei Neugeborenen und bei Kindern im 1. Lebensjahre ausnahmslos in jedem Ovarium vereinzelt oder auch häufiger zur Beobachtung gelangen, was ich an der Hand meines Materials bestätigen kann. Sie verschwinden gegen das Ende des 1. Lebensjahres, und auch ich habe sie in der eben beschriebenen Form und Anordnung vom 2. Lebensjahre an nicht mehr beobachtet.

Denkt man sich in Taf I Fig. 1 den Epithelrest ohne Ureier,

so bleibt ein mit dem Oberflächenepithel in Verbindung stehender Strang übrig, welcher aus compacten, ungefähr cubischen Zellen mit schön rundem oder ovalem, hellem Kern besteht, und zwischen diesen Zellen liegen vereinzelte Schaltzellen. Solche Epithelhaufen ohne Ureier, in Verbindung mit dem Oberflächenepithel, bezeichne ich als mit dem Ovarialepithel in Verbindung stehende „Granulosazellheerde" oder kurz Granulosaheerde. Sie kommen in Ovarien der gleichen Altersstufe, in welcher die Eifachreste gesehen werden zur Beobachtung, um im 2. Altersjahre des Mädchens wie jene allmälig seltener zu werden und schliesslich zu verschwinden.

Die Form dieser Granulosaheerde ist wie die Form der Eifachreste eine mannigfaltige und durch keine constanten Factoren bedingte. Ich beobachtete kugelige, plattenförmige, polyedrische und schliesslich achterförmige Epithelheerde, welche meist durch einen einzigen, gelegentlich aber auch durch zwei Verbindungsstränge mit dem Oberflächenepithel in Verbindung stehen (Taf. II Fig. 2 a u. b). Im Verbindungsstrang liegen die nämlichen zelligen Bestandtheile, Epithelien und Schaltzellen in gleicher Anordnung wie im Epithelheerd mit dem Unterschiede, dass an schmalen Stellen der Verbindungsstränge die Zellen oft langgestreckt sind und die dem Ovarialepithel angehörenden Zellen des Stranges verhältnissmässig mehr eckige oder spindelförmige dunkle kleinere Kerne enthalten, als grosse, runde, bläschenförmige. Die benachbarte Partie des Ovarialepithels zeigt abwechselnd die nämlichen Kernformen wie der Epithelheerd selbst und mannigfache Uebergänge zwischen den beiden.

Das den Granulosaheerd umgebende Stroma zeigt keinen Unterschied gegenüber dem Stroma in grösserer Entfernung von dieser Stelle; nur um die Verbindungsstränge ordnen sich die Bindegewebszellen derart, dass ihre spindelförmigen dunklen Kerne sich mit ihrer Längsachse parallel zur Längsrichtung des Verbindungsstranges stellen. Dadurch bieten sie den Anschein, als ob der Verbindungsstrang eine eigene besondere Bindegewebsscheide besitze. Es ist diese Erscheinung namentlich in denjenigen Bildern besonders auffällig, welche das Stadium der Unterbrechung des epithelialen Verbindungsstranges illustriren, wie in Folgendem gezeigt wird.

Diese Granulosaheerde, in Verbindung mit dem Oberflächenepithel, theilen mit den genetisch gleichwerthigen Eifachresten das nämliche Schicksal. Sie kommen zu den gleichen Zeiten zur Beob-

achtung wie jene, und ihre Verbindung mit dem Oberflächenepithel wird zur nämlichen Zeit unterbrochen wie bei jenen.

Schon in den letzten Schwangerschaftswochen sowie während des 1. Lebensjahres werden die Verbindungsstränge allmälig schmäler, bis sie auf die Breite einer Zelle reducirt sind (Taf. II Fig. 2a). Auch diese einzelne Zelle wird durch das von den Seiten her andrängende Bindegewebe derart comprimirt, dass ihre ovalen Kerne langgestreckt, ja stäbchenförmig werden. Es ist leicht verständlich, dass sich durch die weitere Zunahme des Bindegewebes die vollständige Trennung des Stranges vom Oberflächenepithel vollzieht. Dagegen ist in allerdings selten zu beobachtenden Fällen durch die Anwesenheit des oben beschriebenen, ganz unverkennbaren scheidenähnlichen Stromaschlauches die einst vorhandene Verbindung des Zellheerdes mit dem Ovarialepithel noch nachweisbar (cf. Fig. 2b).

Noch während des bestehenden Zusammenhanges der Granulosaheerde mit dem Ovarialepithel gehen an denselben die nämlichen Veränderungen vor sich wie an den Eifachresten bei der Follikelbildung.

Sie zerfallen zum Theil in einzelne kleine Zellgruppen, die durch Bindegewebe getrennt sind, bis schliesslich nur noch isolirte Gruppen von nur 2—3 Zellen zu sehen sind. Seltener und nur in grösseren Zellcomplexen entsteht auch noch während bestehender Verbindung mit dem Oberflächenepithel im Centrum des Granulosaheerdes eine Höhlenbildung, welcher Vorgang in seinem Beginn durch Taf. II Fig. 2c, c und in einem fortgeschritteneren Stadium durch Fig. 3a dargestellt wird.

In Fig. 3 senkt sich vom Oberflächenepithel aus ein schmaler Strang in die Tiefe, um daselbst in einen breiteren, ein Lumen enthaltenden Theil überzugehen. Im oberen schmalen Theil liegen rundliche und ovale, helle Kerne in Abständen, welche $^1/_8$—$^1/_2$ ihres 0,006 mm messenden Durchmessers betragen. Die Zellgrenzen sind an einzelnen Zellen in Form von hellen Linien (in der Zeichnung dunkel gehalten) deutlich sichtbar und lassen compacte, meist cubische oder niedrig cylindrische Zellen erkennen, zwischen welchen vereinzelte Schaltzellen liegen.

Nach oben geht der Strang direct in das Ovarialepithel über, in welchem die beiden Kernformen die runden, hellen Kerne der Epithelien und die eckigen, dunklen der Schaltzellen nebst zahlreichen Uebergangsformen zwischen den beiden vertreten sind. Nach

unten geht der Strang mit leichter Verbreiterung unvermittelt in den mit einem Lumen versehenen Theil über. Das Lumen ist durch eine einreihige Lage meist ovaler, heller Kerne begrenzt, welche auch hier dicht bei einander liegen. Die bei vereinzelten Epithelien an den dunklen Grenzlinien erkennbare Zellform ist cubisch oder cylindrisch, und zwischen den Epithelien finden sich auch hier vereinzelte Schaltzellen. Im Schlauchlumen liegen einige abgelöste, kernlose Epithelien, und das den Schlauch umgebende Stroma ist das nämliche wie in weiterer Entfernung von dieser Stelle.

An den von der Oberfläche abgetrennten Granulosaheerden können wie folgt weitere Beobachtungen gemacht werden.

### b) Die vom Oberflächenepithel abgetrennten Granulosaheerde.

Taf. III Fig. 4.

Die im Nachfolgenden beschriebenen Beobachtungen sind so häufig und an jedem entsprechenden Ovarium so leicht nachcontrollirbar, dass ich es auch hier unterlasse, die zahlreichen Beobachtungen einzeln anzuführen und deshalb die Resultate zusammenfassend beschreibe. Die vom Oberflächenepithel abgelösten Granulosaheerde [1]) theilen mit vielen Primitivfollikeln das nämliche Schicksal. Sie zeigen eine Entwickelung und eine Rückbildung, welche mit den bei der Atresia folliculi zu beobachtenden Veränderungen grosse Aehnlichkeit hat, immerhin mit dem Unterschied, dass stets die Eizelle fehlt. Die einzelnen Veränderungen sind am schönsten und am häufigsten in den ersten 12 Lebensmonaten des Mädchens zu sehen, während sie später seltener werden, um nach dem 2. Lebensjahre nur noch vereinzelt zur Beobachtung zu gelangen. Die beginnende Entwickelung der Granulosaheerde ist daran erkenntlich, dass die im ruhenden Granulosaheerd in Abständen von $^1/_8 - ^1/_4$ Kernbreite neben einander liegenden ovalen, bläschenförmigen Kerne durch Vermehrung des Zellprotoplasma und Vergrösserung der Zelle weiter, und zwar bis auf ganze Kernbreite aus einander rücken. Dabei erscheinen im hellen Protoplasma vereinzelte, eosinrothe, leicht glänzende Körner, und selbst der Kern wird heller, grösser und schön rund bis leicht oval. Weiterhin nehmen die rothen Granulosakörner im hellen

[1]) Nicht zu verwechseln mit den abgelösten Eifachresten mit vereinzelten Ureiern und einer überwiegenden Anzahl Granulosazellen.

Protoplasma zu und lagern sich zunächst längs den Zellgrenzen an der Peripherie, um schliesslich bei weiterer Zunahme vereinzelte Zellen gleichmässig zu erfüllen. Durch dieses Wachsthum des Kernes und die Protoplasmazunahme werden die einzelnen Zellen grösser und nehmen die Form der Zellen im wachsenden Follikel an, wodurch sie sich von den cubischen Zellen der ruhenden Granulosaheerde deutlich unterscheiden. In späteren Stadien treten in kleinen, runden Heerden im Centrum, in grösseren Heerden an verschiedenen Stellen zwischen den Granulosazellen unregelmässige, homogene, schön eosinroth tingirte, glänzende Gebilde auf, welche durch feinste Fortsätze mit dem röthliche Körner enthaltenden Protoplasma der zunächst liegenden Zellen in Verbindung stehen, analog den Verbindungen des Palladino'schen Interepithelialnetzes mit der Zona pellucida, und die zunächstliegenden Granulosazellen stellen sich ebenfalls radiär zu den homogenen Gebilden, wie die der Zona pellucida zunächstliegenden Granulosazellen des Discus proligerus. Ich halte diese Gebilde für die nämlichen Producte der Degeneration von Granulosazellen, wie wir sie im Follikel kennen, und bezeichne sie auch hier nach Flemming mit dem Namen Epithelvacuole sive Degenerationsvacuole (Taf. III Fig. 4 a, a, a). — Damit hat die Entwickelung des Granulosaheerdes sein Ende erreicht, und es beginnt die Rückbildung, welche zunächst daran erkenntlich ist, dass die feinen rothen Verbindungen zwischen den homogenen Gebilden und den ihnen zunächstliegenden Granulosazellen zerfallen. Die schön runde oder ovale Form der Kerne zeigt Einkerbungen an ein oder mehreren Stellen, dadurch werden die Chromatinkörner näher an einander geschoben, die unregelmässigen, oft eckigen Kerne werden dunkler, und die eosinrothen Körner im Protoplasma verschwinden. Die Protoplasmamenge nimmt weiter erheblich ab, so dass die eckigen, dunklen Kerne wieder näher zusammenrücken, und zwar noch näher als beim ruhenden Granulosaheerd, so dass Zellgrenzen und Zellprotoplasma vielfach gar nicht mehr erkannt werden können. Die homogenen, eosinrothen, schön glänzenden Gebilde zwischen den Granulosazellen verlieren ihren Glanz und zerfallen in Schollen von verschiedener Grösse.

Parallel mit diesen Vorgängen im Granulosaheerd erscheint an seiner Peripherie ein zunächst schmaler, nur 0,0015 mm messender, hellrother Saum von kernarmem Bindegewebe. Weiterhin zerfallen die Granulosazellen und vermischen sich mit den Secretschollen, und

zwischen denselben treten vereinzelte Leukocyten auf. Mit zunehmendem Zerfall wird der Granulosaheerd kleiner, während der homogene, eosinrothe Saum breiter wird, um sich schliesslich in Falten zu legen, in dessen Centrum die letzten Granulosazellen liegen. Solange der Saum noch dünn ist, scheinen in demselben schmale, lange Kerne zu liegen, in Abständen, die ihrer eigenen Länge gleich kommen oder etwas geringer sind. Ob dieselben wirklich dem Saum selbst angehören oder nur demselben aussen angeschmiegt sind, will ich nicht entscheiden. Wenn der Saum dicker und breiter wird, ist er deutlich concentrisch geschichtet und in spindelförmigen Lücken zwischen seinen Fasern oder Lamellen liegen nur einige wenige Kerne von der gleichen Länge, aber nicht unerheblich breiter, also mehr von ovaler Form.

Es ist aus Analogie mit der Follikelatresie nun leicht verständlich, dass auch diese letzten Spuren der Rückbildung des Granulosaheerdes allmälig durch Eindringen kernreicheren Bindegewebes verschwinden.

In diesen letzten Stadien der Rückbildung sind die Granulosaheerde nicht mehr von atretischen, kleinsten Follikeln der gleichen Dimensionen zu unterscheiden.

Diese abgetrennten, ruhenden Granulosaheerde finden sich in den ersten Lebensjahren in grosser Anzahl sowohl nahe der Ovarialoberfläche, als auch bis tief in die Zone der wachsenden Follikel hinein.

Ich hebe dabei noch einmal ausdrücklich hervor, dass wir diese Granulosaheerde nicht mit ihren Vorstufen, den abgetrennten Eifachresten, verwechseln, welche oft neben einer überwiegenden Anzahl Granulosazellen noch 1—2 Ureier enthalten. Ich verstehe unter einem abgetrennten Granulosaheerd eine Gruppe von Granulosazellen, welche allseitig durch Stroma umgeben, ohne Zusammenhang mit dem Oberflächenepithel oder anderen epithelialen Gebilden des Ovariums auf allen Schnitten des Heerdes von 0,0025 mm Dicke nichts von einem Ei nachweisen lässt.

Die Form der ruhenden Granulosaheerde ist bald rund, bald oval. Letztere sind nicht selten auf einer Seite leicht eingebuchtet, so dass sie einem leicht gebogenen Hufeisen ähnlich sehen und andere Granulosaheerde zeigen einseitig keulenförmige und beidseitig hantelförmige Anschwellungen.

Die wachsenden und zu Grunde gehenden Granulosaheerde dagegen sind meist rund oder nur leicht oval.

Die Durchmesser der ruhenden Granulosaheerde schwanken bei kugeligen Heerden zwischen 0,006—0,02 mm und bei den ovalen Heerden zwischen 0,01—0,1 mm in der Länge und 0,007—0,03 mm in der Breite. Auch die wachsenden Granulosaheerde, welche nur in der Zone der wachsenden Follikel neben diesen zur Beobachtung gelangen, sind von verschiedener Grösse, aber durchweg grösser als die ruhenden Granulosaheerde. Ihre mittleren Durchmesser schwanken bei kugeligen Heerden zwischen 0,04—0,075 mm, und bei ovalen Heerden schwanken die Längsdurchmesser zwischen 0,06—0,1 mm und die Breitendurchmesser zwischen 0,04—0,06 mm, jedoch können sie eine Länge bis zu 0,2 mm und eine Breite bis zu 0,15 mm erreichen.

Es braucht kaum erwähnt zu werden, dass die Differentialdiagnose zwischen Granulosaheerd und Follikel im ruhenden wie im wachsenden Stadium nur durch Betrachtung lückenloser Schnittreihen gestellt werden kann.

## Zweites Kapitel.

## Die Granulosazellschläuche.

Taf. II Fig. 3b; Taf. III Fig. 5; Taf. IV Fig. 6 und 7; Taf. V Fig. 8.

Bedenkt man, dass das cubische Epithel sich bei Höhlenbildung in den Granulosaheerden in Cylinderepithel umwandeln kann, wie wir auf Taf. II Fig. 2 und 3 gesehen haben, so erscheint es nicht so auffällig, dass gelegentlich der Granulosaheerd in ganzer Ausdehnung canalisirt erscheint, d. h. gleich als Granulosaschlauch vom Oberflächenepithel aus ins Stroma dringt. Dass es sich bei diesen Schlauchbildungen um das nämliche Granulosaepithel handelt, welches wir in den Eifachresten und Granulosaheerden (cf. Fig. 1—4) beobachteten, geht schon daraus hervor, dass in den Schläuchen, wenn auch selten und nur in Ovarien, Neugeborener und von Kindern aus dem 1. Lebensjahre Primordialeier liegen und dass diese Granulosaschläuche mit Eifachresten in directer Verbindung stehen. Diese relativ seltene Erscheinung von drüsenschlauchähnlichen Gebilden mit Ureiern, in Verbindung mit dem Ovarialepithel, werden durch die drei nachfolgenden Beobachtungen illustrirt, wobei im 1. Falle das Primordialei am Ende des Schlauches und im 2. Falle mitten im Schlauche liegt und im 3. Falle der Granulosaschlauch mit einem drei Primordialeier haltenden Eifachrest in directer Verbindung steht.

In Beobachtung 1 dringen auf der vorderen Fläche des Ovariums eines 4 Monate alten Kindes nahe dem Hilus drei Drüsenschläuche vom Ovarialepithel aus in die Tiefe, um sich daselbst reichlich zu verzweigen. Der eine dieser Drüsenschläuche, welcher mit einem Primordialei in Verbindung steht, wird durch Taf. III Fig. 5 illustrirt. Hier dringt der in seinem Anfangstheil durch den Schnitt nur tangential getroffene Schlauch vom Ovarialepithel aus 0,045 mm ins Stroma ein, um daselbst nach rechts und nach links umzubiegen, und sich zugleich bei ein und derselben Einstellung in der Schnittebene um so viel zu heben, dass sein Lumen getroffen wird, wodurch zwischen den den Schlauch begrenzenden Epithelien ein heller Streifen sichtbar wird. Der nach links hin verlaufende Schlauchantheil theilt sich an seinem Ende in zwei Verzweigungen, von denen die eine wiederum rückwärts bis dicht unter das Ovarialepithel zieht, während der andere Zweig in entgegengesetzter Richtung noch tiefer ins Stroma eindringt und an seinem Ende ein Primordialei trägt. Das Ei enthält einen schön runden, hellen Kern, ein deutliches Kernkörperchen, ein Kerngerüst, und der Kern liegt in hellem Protoplasma. Auf der einen Seite liegt das Ei ohne Follikelepithel direct dem Stroma an, während auf der anderen Seite sich die dem Schlauchende angehörenden und leicht abgeplatteten Epithelien nach Anordnung des Follikelepithels um das Ei legen. In den tangential getroffenen Theilen des Schlauches liegen die runden oder leicht ovalen, hellen Kerne regellos in Abständen von $^1/_8$—$^1/_2$ der eigenen Kernbreite neben einander, während in den im Lumen getroffenen Schlauchabschnitten die fast ausschliesslich ovalen Kerne etwas dichter und schön parallel in gleichmässigen Entfernungen neben einander stehen. Die Zellgrenzen sind nur an vereinzelten Zellen in Form von hellen Linien (in der Zeichnung dunkel gehalten) zu sehen und lassen die Zellform als eine cubische bis cylindrische erkennen. Die Schläuche liegen ohne besondere Wand im Stroma, welches sich nicht vom Stroma in weiteren Entfernungen unterscheidet. Das dem Oberflächenepithel angehörende Ende des Schlauches zählt bei ein und derselben Einstellung vier runde, etwas dunklere Kerne, welche den runden Kernen des Ovarialepithels in nächster Nähe gleich sehen, dagegen ist das Ovarialepithel in weiterer Entfernung von dieser Stelle deutlich abgeplattet.

Ein weiterer eihaltiger Drüsenschlauch wird durch Beobachtung 2 illustrirt.

Auf Taf. II Fig. 6 dringt im mittleren Drittel des Ovariums einer Neonata und an seiner vorderen Fläche nahe dem Hilus ein solider, nur aus einer Zellreihe bestehender Strang vom Oberflächenepithel aus ins Stroma, um in einer Tiefe von 0,045 mm rechtwinklig in der Richtung auf den Hilus umzubiegen, sich zu verbreitern und in seinem Endabschnitt ein Lumen zu erhalten. In der Mitte zwischen der Umbiegungsstelle und dem Schlauchende liegt im Lumen ein noch kleines Primordialei, dessen schön runder, mit Kerngerüst und Kernkörperchen versehener Eikern im Durchmesser nur 0,012 mm gegen 0,015—0,018 mm im fertigen Primordialfollikel beträgt. Jedoch zeigen auch noch viele grössere Primordialeier in diesem Ovarium einen etwas kleinen Kern. Auch das Protoplasma ist noch spärlich entwickelt, weshalb der Durchmesser der ganzen Eizelle im Schlauch nur 0,019 mm gegen 0,03—0,045 mm im fertigen Primordialfollikel beträgt. Im Anfangstheil des Schlauches liegen runde oder leicht platte, bläschenförmige, helle Kerne in Abständen von $^1/_8$—$^1/_2$ ihres eigenen Durchmessers neben einander. Die dem Urei in Anordnung des Follikelepithels anliegenden Kerne sind leicht abgeplattet, aber dabei schön hell, und die das Ende des Schlauches begrenzenden Kerne sind nur zum kleineren Theile rund, zum grösseren dagegen helle, ovale Bläschen.

Die Zellgrenzen sind fast an allen Zellen in Form von hellen Linien (in der Zeichnung dunkel gehalten) zu sehen und lassen die Zellen mit rundem Kern als cubische und diejenigen mit ovalem Kern als schöne hohe Cylinderzellen erkennen. Zwischen den Schlauchepithelien liegen vereinzelte Schaltzellen. In dem der Oberfläche angehörenden Ende des Stranges liegen fünf runde, helle Kerne über einander in einer Anordnung, wie sie stets bei beginnenden Schlauchbildungen im Oberflächenepithel zu sehen sind. Gleiche Kerne sowie die Schaltzellen finden sich auch im Oberflächenepithel und mannigfache Uebergänge zwischen diesen beiden Zellformen. Das Lumen des Schlauches, welches am blinden Ende am weitesten ist und in der Mitte durch das Ei unterbrochen wird, verschmälert sich gegen die Oberfläche zu zu einer Spalte, welche an der Umbiegungsstelle des Schlauches endigt. Dieses allmälige Verschwinden des Lumens bei gleichzeitiger Verschmälerung des Schlauches zu einem einreihigen Strang, dessen Kerne in der Strangrichtung leicht abgeplattet sind, lassen es für wahrscheinlich erscheinen, dass es sich hier um die Einleitung einer Abschnürung handelt. Es ist leicht verständlich,

dass durch eine weitere Zunahme des Bindegewebes sich schliesslich die vollständige Trennung des Schlauches vom Oberflächenepithel vollziehen wird, wie wir es schon für die mit dem Ovarialepithel in Verbindung stehenden Granulosaheerde beobachtet haben (cf. Taf. II Fig. 2a und b).

Beobachtung 3. Nach weiteren sieben Schnitten dringt ebenfalls an der vorderen Fläche dieses gleichen Ovariums nahe dem Hilus ein zweiter Drüsenschlauch vom Epithel aus ins Stroma, um 0,045 mm unter der Oberfläche ebenfalls nach dem Hilus hin umzubiegen und bis 0,225 mm breit in schräger Richtung in die Tiefe vorzudringen. Dieser Schlauch unterscheidet sich von den beiden soeben beschriebenen Primordialeier enthaltenden Drüsenschläuchen dadurch, dass er vom Oberflächenepithel aus nur bis zur Mitte des ganzen Gebildes einen eigentlichen Schlauch mit Lumen darstellt, während seine tiefer im Stroma liegende Hälfte einem soliden strangförmigen Eifachrest völlig ähnlich sieht.

In seinem Anfangstheil misst der Schlauch 0,015 mm in der Breite und schwillt in seinem mittleren Drittel rasch zu einem ungefähr 3mal so breiten Felde an. In diesem Feld liegt der Schlauch mit Cylinderepithel ausgekleidet, an der der Ovarialoberfläche zugewandten Seite etwa $^1/_3$ dieses Feldes einnehmend, während die tieferen zwei Drittel von cubischen Zellen ausgefüllt sind, und das Gleiche gilt auch von dem letzten Drittel des ganzen Stranges, welches ungefähr die Dimensionen des ersten Drittels hat. Es finden sich im ganzen Gebilde drei Ureier, und zwar eines zwischen den Cylinderepithelien, welche das Lumen des Schlauches nach der Oberfläche hin begrenzen; ein weiteres zwischen den cubischen Zellen des soliden Theils des mittleren Feldes und das dritte am tiefen Ende des ganzen Stranges. Das erste Ei ist typisch ausgebildet mit gut erhaltenem Kern, umgeben von wenig Protoplasma. Die beiden anderen Eier haben einen ovalen, mit einigen kleinen Einbuchtungen versehenen Kern, der gleichmässig gefärbt ist.

Die Form der Eier selbst ist sehr unregelmässig zackig, aber das sehr reichliche Protoplasma und die Grösse des Kernes lassen keine andere Deutung zu. Uebrigens finden sich auch ganz gleich gefärbte Kerne von gleicher Grösse mit Einbuchtungen auch in zahlreichen anderen degenerirenden Primordialfollikeln des gleichen Ovariums.

Durch diese Beobachtungen ist es entgegen Nagel [4] mit aller Deutlichkeit erwiesen, dass sowohl bei Neugeborenen als auch noch im 1. Lebensjahre Granulosaschläuche mit Ureiern beobachtet werden können, welche tief ins Stroma eindringen, an der Oberfläche des Ovariums ausmünden und auf dem Querschnitt ein rundliches Lumen zeigen, dessen Durchmesser im nicht erweiterten Zustand einer halben bis einer ganzen Kernbreite des den Schlauch in einer Reihe begrenzenden Epithels beträgt (Taf. II Fig. 3b). Ihr Schlauchepithel ist nahe der Oberfläche cubisch und zeigt keinen Unterschied gegenüber dem cubischen Granulosaepithel der Eifächer oder der Granulosaheerde. Tiefer im Stroma wird das Epithel cylindrisch, gleich wie sich die cubischen Epithelien der Granulosaheerde bei Lumenbildung in Cylinderepithelien umwandeln, und zwischen den Epithelien liegen vereinzelte Schaltzellen regellos eingeschoben. Um die histologische Identität mit den Elementen der Eifachreste völlig zu sichern, liegen Eier zwischen den Schlauchepithelien, welche letztere sich wie bei den Eifachresten in Anordnung des Follikelepithels dem Urei anlegen. Diese ureihaltigen Drüsenschläuche sind canalisirte Eifachreste, bei welchen, wie Beobachtung 3 zeigt, die Canalisation nur bis zur Hälfte reichen kann, während die tiefer im Stroma liegende Hälfte einen soliden Epithelstrang darstellt.

Entsprechend der durch Taf. IV Fig. 6 illustrirten beginnenden Abschnürung eines Granulosaschlauches mit Primordialei vom Oberflächenepithel, sind bei Neugeborenen und Kindern im 1. Lebensjahre Granulosaschläuche in Verbindung mit einem Primitivfollikel nicht selten zu sehen. Ein solches Gebilde wird durch Taf. IV Fig. 7 illustrirt. Hier befindet sich im Ovarium eines 4 Monate alten Mädchens das Ei mit rundlichem, hellem Eikern und deutlichem Kernkörperchen, umgeben von einer bald ein-, bald zweireihigen Granulosaschicht, welche letztere mit einem Granulosaschlauch von fast dreifacher Länge des Eidurchmessers in directer Verbindung steht. Vergleicht man die Zellen des Schlauches mit den Zellen der Granulosaschicht um das Ei, so sieht man, dass es sich um die nämlichen hellen, rundlichen bis leicht ovalen, bläschenförmigen Kerne, um die nämliche cubische Zellform und bei beiden um die gleiche Tinction von Kern und Protoplasma handelt.

Ausserdem ist der leicht gewundene Schlauch durch den Schnitt derart getroffen, dass man neben Quer- und Längsschnitten durch das schmale Schlauchlumen besonders schön die allmälige, trichter-

förmige Eröffnung des einen Schlauchendes und seinen Uebergang in die Follikelhöhle (in der Zeichnung weiss gehalten) betrachten kann (Fig. 7a). Schlauch und Follikel sind durch einen feinen, rosaroth tingirten Streifen von kernarmem Bindegewebe (Fig. 7b) vom benachbarten Stroma abgetrennt.

Das weitere Schicksal dieser mit Primitivfollikeln in Verbindung stehenden Granulosaschläuche wird durch die drei nachfolgenden Beobachtungen klar gelegt.

Die beiden ersten Beobachtungen zeigen in beiden Ovarien eines 14 Jahre alten Mädchens, wie kürzere Schlauchstücke beim Wachsthum des Follikels infolge Mehrschichtig- und Dickerwerdens der Membrana granulosa sich verkürzen und vollständig in der Membrana granulosa verschwinden.

Die dritte Beobachtung (Taf. VI Fig. 8) zeigt im Ovarium eines 2 Jahre alten Mädchens wie sich die Epithelien längerer Schlauchstücke bei Eintreten von Follikelatresie auch an den Rückbildungsvorgängen betheiligen.

### Beobachtung 1.

Aus Ovarium 49. Idem wie Ovarium 50. Medicinische Klinik. B. B., 9 Jahre alt. Section 23. März 1897. Diagnose: Diphtherie, zweite lobuläre Pneumonie, rechts Lungentuberculose; Diphtherie. Milz.

Makroskopisch: Ovarien normal.

Mikroskopische Untersuchung: Im mittleren Drittel des Ovariums und in der Nähe der vorderen Oberfläche liegt in der Zona parenchymatosa ein auf drei auf einander folgenden Schnitten sichtbarer Follikel von 0,107 mm Durchmesser. Sein leicht ovaler Eikern (0,03 mm lang und 0,025 mm breit) enthält ein deutliches Kernkörperchen nebst Kerngerüst und zeigt das Aussehen eines normalen Eikernes des wachsenden Follikels. Eine Zona pellucida ist nicht sichtbar. Die Granulosaschicht ist an einzelnen Stellen durch eine Reihe an anderen Stellen durch zwei Reihen über einander liegender rundlicher bis leicht ovaler, heller, bläschenförmiger Kerne gebildet, welche in gegenseitigen Abständen von $^1/_4$—$^1/_2$ Kernbreite neben einander liegen. Die Zellgrenzen sind fast an allen Zellen in Form von hellen Linien deutlich sichtbar und lassen cubische Zellform erkennen. Zwischen diesen Zellen liegen Schaltzellen mit eckigen, zackigen, dunklen Kernen. An einer Stelle bildet die Granulosaschicht einen runden, 0,045 mm im Quermesser messenden Vorsprung. Verfolgt man denselben auf allen Schnitten, so sieht man, dass derselbe aus den nämlichen Zellen besteht, wie die Membrana granulosa, welche

in einer Reihe ein schmales Lumen im Vorsprung begrenzen, das direct in die Follikelhöhle übergeht.

Follikel und Vorsprung sind gleichmässig durch einen 0,0075 mm breiten Ring von kernarmem Bindegewebe umgeben, an welches nach aussen hin sich normales Ovarialstroma anlegt.

Ich sehe in dieser Ausbuchtung den kurzen Rest eines Granulosaschlauches, welcher noch mit dem Follikel in Verbindung steht.

In den übrigen Schnitten enthält das Ovarium Primitivfollikel und wachsende Follikel entsprechend dem Alter des Mädchens.

## Beobachtung 2.

Aus Ovarium 50. Schwesterovarium zu Ovarium 49. Medicinische Klinik. B. B., 9 Jahre alt. Section 23. März 1897. Diagnose: Diphtherie; zweite lobuläre Pneumonie; rechts Lungentuberculose, Diphtherie. Milz.

Makroskopisch: Ovarien normal.

Mikroskopische Untersuchung: Im lateralen Drittel des Ovariums liegt in sechs auf einander folgenden Schnitten ein 0,27 mm im Durchmesser messender Follikel. Der rundliche Eikern misst 0,025 mm im Durchmesser und zeigt deutlich Kernkörperchen und Kerngerüste. Das ganze Ei (Eikern und Eiprotoplasma) misst 0,075 mm im Quermesser. Das Ei wird begrenzt durch eine schön ausgebildete, deutlich sichtbare, 0,0075 mm breite Zona pellucida. Die Zona granulosa zeigt in sechs Reihen über einander die schön runden bis leicht ovalen Kerne in Abständen von $^1/_4$—$^1/_2$ Kernbreite. Die Zellgrenzen sind in Form von hellen Linien an vielen Zellen deutlich zu sehen und lassen compacte cubische Zellen erkennen, zwischen welchen vereinzelte, zackige, eckige, kleine Kerne eingestreut sind. An einigen Stellen sieht man innerhalb der sechsreihigen Granulosaschicht kleine rundliche Lumina von 0,03 mm Quermesser, um welche sich die zunächst liegenden Granulosazellen in radiärer Stellung lagern. Auch die peripherste Schicht der Granulosazellen zeigt Radiärstellung der Kerne. An einer Stelle hat die Granulosaschicht einen rundlichen Vorsprung von 0,03 mm Durchmesser, welcher die gleichen Zellen enthält wie die Granulosa, und im Centrum desselben befindet sich ebenfalls eine kleine Höhle, welche direct in die Follikelhöhle übergeht mit radiärer Anordnung der die Höhle begrenzenden Zellen. Das den Follikel wie den Vorsprung in gleicher Weise umgebende Stroma unterscheidet sich nicht vom Stroma aus weiterer Entfernung des Ovariums.

Auch diesen Vorsprung halte ich für einen kurzen Rest eines Granulosaschlauches, welcher mit dem wachsenden Follikel zusammenhängt und

wohl bei weiterem Wachsthum des Follikels bald in demselben verschwunden sein wird.

In den übrigen Schnitten finden sich Primitivfollikel und wachsende Follikel entsprechend dem Alter des Mädchens.

### Beobachtung 3.

Taf. VI Fig. 8.

Aus Ovarium 42. Medicinische Klinik. 2 Jahre alt. Section 21. November 1896. Diagnose Diphtherie.

Makroskopisch am Ovarium nichts Besonderes.

Mikroskopische Untersuchung: Im mittleren Drittel des Ovariums befindet sich ein ovaler Follikel (0,165 mm lang und 0,175 mm breit) auf vier auf einander folgenden Schnitten sichtbar.

Der Eikern ist nicht mehr sichtbar, sondern es hat sich derselbe im Protoplasma derart aufgelöst, dass weder die Contouren noch das Kerngerüst mehr sichtbar sind. Dagegen befindet sich inmitten des ovalen Eirestes ein kleines, dunkles, schwarzes Korn, das wohl als Kernkörperchen aufgefasst werden kann, und um das Eiprotoplasma liegt eine deutliche Zona pellucida. Diese Veränderungen sind im Verlauf der Follikelatresie häufig zu beobachten und längst bekannt. Die Granulosaschicht zeigt die ovalen Kerne in 4—5 Reihen und in Abständen von nur $^1/_8$—$^1/_4$ Kernbreite dicht neben einander liegend und nur selten sind die Zellgrenzen der einzelnen Granulosazellen sichtbar. Das obere Ende der Granulosaschicht geht in einen nur 2—3 Kerne breiten, aber ebenso langen Fortsatz wie der ganze Follikel über. In seiner Mitte an seiner schmalsten Stelle biegt der Fortsatz knieförmig um, während das periphere Ende desselben wieder kolbenförmig anschwillt. Der Fortsatz zeigt an allen Stellen die gleichen Zellverhältnisse wie die Membrana granulosa und sein längliches, am peripheren Ende erweitertes, an der knieförmigen Umbiegung schmales Lumen öffnet sich direct in die Follikelhöhle. Das ganze Gebilde, Follikel und Fortsatz sind von einem 0,0075 mm breiten Streifen von kernarmem Bindegewebe umgeben (in der Zeichnung nicht reproducirt), an welches nach aussen hin das normale Ovarialstroma sich anlegt.

Ich sehe neben der Degeneration des Eies das Vorhandensein dieses Streifens als sicheres Zeichen der beginnenden Atresie an, und der Umstand, dass der Streifen nicht nur den Follikel, sondern auch den Schlauch umgiebt, ist nach meiner Ansicht so aufzufassen, dass mit dem Follikel auch der Schlauch schwindet und so versteht man die Thatsache, dass in beiden die Epithelzellen die gleichen Degenerationsformen darbieten.

In den übrigen Schnitten liegen Primitivfollikel und wachsende Follikel dem Alter des Mädchens entsprechend.

Aus diesen Beobachtungen geht deutlich hervor, dass sich die Epithelien der mit den Primitivfollikeln in Verbindung stehenden Granulosaschläuche gleich verhalten wie die Granulosazellen der Follikel selbst.

An dieser Stelle sei aus der Literatur auf eine Abbildung eines „wachsenden Graaf'schen Follikels mit beginnender Epithelsprossung" hingewiesen. Daselbst erklären Hofmeier [5] und v. Franqué [6] den Epithelspross als pathologischen Wucherungsprocess, welcher dem Beginn einer pathologischen Neubildung entspricht. Vergleicht man unsere Abbildung mit dem Bild der beiden Autoren, so unterscheiden sich die beiden Gebilde einzig dadurch, dass bei unserer Beobachtung der Eikern schon keine Kernmembran mehr zeigt, und dass die Zona pellucida nicht ganz so deutlich und scharf doppelt contourirt erscheint wie in jener Abbildung.

Dagegen sind alle übrigen Verhältnisse in beiden Gebilden gleich. Die Kerne der Membrana granulosa zeigen gleich dichte Lagerung; die Zellgrenzen sind nur an vereinzelten Zellen sichtbar; in beiden Follikeln schimmert bei bestimmter Einstellung der Mikrometerschraube der Follikelhohlraum durch und erscheinen die sprossähnlichen Ausstülpungen des mehrschichtigen Follikelepithels hohl und schlauchförmig. Beide Follikel zeigen eine radiäre Anordnung der basalen, cylindrischen Granulosazellen.

Beide Gebilde sind einander so ähnlich, dass ich meine Beobachtungen als Analogie zu den Hofmeier-v. Franqué'schen Abbildungen auffasse.

Ausserdem beschreibt v. Franqué an gleicher Stelle noch zwei weitere analoge Beobachtungen aus dem gleichen Ovarium, wobei am Ei selbst deutliche Degenerationszeichen zu sehen sind. In dem einen Follikel befindet sich an Stelle des Ovulums nur noch eine gefaltete Zona pellucida mit einigen Leukocyten innerhalb derselben, und beim anderen Follikel findet sich nur noch eine leere Zona pellucida.

Was die Deutung meiner Befunde anbelangt, so halte ich die Fortsätze, welche ich soeben am mehrschichtigen und einschichtigen Follikelepithel beschrieben habe, sicherlich nicht für pathologische Wucherungen der Granulosa, sondern als Reste von Granulosaschläuchen, welche mit der Membrana granulosa folliculi zu Grunde gehen.

Ausserdem finden sich neben den beschriebenen Granulosaschläuchen in Verbindung mit Primitivfollikeln noch zahlreiche solche

ohne Verbindung mit Primordialeiern in der ganzen Rindenschicht regellos zerstreut (cf. Taf. II Fig. 3 b). Dabei wird ihr Lumen oft leicht ektatisch oder es bilden sich kleinste Cystchen, wobei das cubische Epithel völlig abgeplattet wird. Man erkennt sie aber ausnahmslos an den auch bei stärkster Abplattung stets deutlich sichtbaren und zwischen die Epithelien eingelagerten dunklen Kernen der Schaltzellen.

## Drittes Kapitel.

## Die Oberflächenepitheldrüsenschläuche.

Taf. VI Fig. 11; Taf. VII Fig. 12 und 13; Taf. X Fig. 14 und 15.

Neben den im 2. Kapitel beschriebenen Granulosaschläuchen finden sich im Ovarium, und zwar bis ins hohe Alter Drüsenschläuche, welche vom Ovarialepithel in die Tiefe dringen, sich daselbst verzweigen und adenomähnliche Drüsenknäuel bilden.

Nicht selten finden sich diese Drüsenschläuche in beiden Ovarien eines Individuums und zwar meist an der gegen die Mesosalpinx zugekehrten Fläche, nicht weit ab von der allerdings unregelmässigen Grenze zwischen Ovarial- und Peritonealepithel.

Das begrenzende Epithel dieser Schläuche ist in allen Altersstufen, wie das Ovarialepithel der Einkerbungen im Anfangstheil und an der Ausmündung an die Oberfläche meist cubisch bis abgeplattet, und wird in der Tiefe cylindrisch. Hier liegen in einer Reihe gleichmässig geordnet die 0,006 mm hohen und 0,0045 mm breiten ovalen, bläschenförmigen, hellen Kerne neben einander. Die Zellgrenzen sind in Form von röthlichen Linien zu sehen, zwischen welchen leicht gekörntes Protoplasma liegt. Nahe der Oberfläche werden die um $^1/_3$ kürzeren Kerne dunkler und sind öfters leicht eckig.

Schaltzellen können vorhanden sein, können aber auch bei ihrer Anwesenheit im Oberflächenepithel und in den Schläuchen vollständig fehlen, und einmal fehlten sie bei einer Neonata in beiden Ovarien. Schon im ersten Lebensjahre sieht man gelegentlich einige verzweigte Drüsenschläuche, deren Lumina namentlich an der tiefsten Stelle erweitert sind. Diese Verzweigungen sind meist derart, dass der Drüsenschlauch zunächst eine kurze Strecke weit senkrecht oder schräg zur Ovarialoberfläche ins Stroma eindringt, um alsdann nach rechts und nach links umzubiegen und eine weitere Strecke

bis zu seinem blinden Ende parallel unter der Ovarialoberfläche zu verlaufen (Taf. II Fig. 11). Bei weiterer Verzweigung treten die Abzweigungen stets am blinden Ende auf, indem hier von Neuem nach oben und nach unten je ein neuer Zweig abgeht. So kommt es, dass ein Drüsenschlauch in unmittelbare Nähe des Oberflächenepithels gelangt, ohne jemals irgend eine Beziehung zu der ihm am nächsten liegenden Stelle des Oberflächenepithels gehabt zu haben. So möchte ich auch den Granulosaschlauch auf Taf. III Fig. 5 auffassen, denn die schmale Stromaschicht, welche den bis dicht unter das Oberflächenepithel von der Tiefe aus vordringenden Schlauch vom Epithel abtrennt, zeigt in Faserung und Richtung der Kerne nichts von jener Anordnung, wie sie in Taf. II Fig. 2b gegeben ist, sondern Fasern und Kerne ziehen einfach parallel zur Contour des Ovarialepithels und des Schlauches zwischen beiden weg. Und in anderen Fällen, wo der aufstrebende Schlauch in grösserer Entfernung vom Epithel endet, wo aber eine breitere Stromaschicht zwischen beide sich einschiebt, ist das Verhalten des Stromas ganz identisch mit dem hier beschriebenen.

Gleiche Drüsenschläuche beschrieben schon Malassez und de Sinety [13], Bulius [11], v. Kahlden [12 und 14], sowie Flaischlen [15]; dabei ist allerdings hervorzuheben, dass nur die Betrachtungen von Bulius [11], und von Kahlden [12 und 14]. und auch diese nur zum Theil auf dem Studium von Schnittserien beruhen. Infolge dessen sind die früheren Mittheilungen über drüsenschlauchähnliche Einsenkungen des Epithels in die Tiefe mit Vorsicht aufzunehmen; denn es liegt namentlich die Verwechslung mit Einkerbungen der Oberfläche sehr leicht vor, was sich aber mit voller Sicherheit an Schnittserien vermeiden lässt.

Malassez und de Sinety [13] machten ihre Beobachtungen an makroskopisch wenig veränderten Ovarien, in welchen sich ausserdem Flimmerepitheldrüsenschläuche vorfanden. Die Ovarien stammten von einer 38 resp. 40 Jahre alten Frau, welche erstere zu gleicher Zeit mit dem anderen cystös erkrankten Ovarium operativ entfernt worden waren.

Bulius [11] fand gleiche Drüsenschläuche 5mal in 100 Ovarien, welche wegen Fibroma uteri entfernt worden waren. Die Trägerinnen der Ovarien mit Drüsenschläuchen waren 2mal 36 Jahre, 2mal 39 Jahre und 1mal 42 Jahre alt.

Flaischlen [15] hat neben flimmerzellenhaltigen Schläuchen im Stroma einen Drüsenschlauch vom Ovarialepithel ins Stroma eindringen sehen, welcher nirgends Flimmerhaare zeigte, sondern durch ein einfaches Cylinderepithel begrenzt war.

In jüngster Zeit hat v. Kahlden [12 und 14] in zwei verschiedenen Arbeiten solche Drüsenschläuche beschrieben. In der ersten Arbeit [12] sah v. Kahlden 2mal Drüsenschläuche in Verbindung mit dem Ovarialepithel. Die Trägerinnen dieser Ovarien waren 46 und 33 Jahre alt. In seiner zweiten Arbeit fand er vom Ovarialepithel in die Tiefe dringende Drüsenschläuche 6mal.

Trotz dieser Beobachtungen der erwähnten Autoren, theile ich eine weitere gleiche an Hand der Taf. VII Fig. 12 und 13 mit und zwar deshalb, weil im nämlichen Ovarium auch flimmerepithelhaltige Drüsenschläuche liegen, was beweist, dass unsere Conservirungsmethoden den Nachweis der Flimmerhaare ermöglichen und flimmerhaltige von flimmerlosen Zellen mit Sicherheit unterscheiden lässt. Ausserdem halte ich eine genaue Beschreibung und Illustration dieser Drüsenschläuche schon zum Vergleich mit den schon beschriebenen Granulosaschläuchen und den noch zu beschreibenden Flimmerzellen- und Becherzellenschläuchen für zweckmässig.

Aus Ovarium 58. Chirurgische Abtheilung Niehans. B. W., 68 Jahre alt. Section 12. September 1898 (hierzu Taf. VII Fig. 12 und Fig. 13).

Diagnose: Spondylitis cervicalis. Atherom der Aorta.

Makroskopisch zeigen die Ovarien beiderseits zahlreiche Cystchen von 1—3 mm Durchmesser und klarem Inhalt.

Mikroskopische Untersuchung: Auf der vorderen Fläche des Ovariums und nahe dem Hilus dringen in einem Umkreis von 2 mm und in 12 auf einander folgenden Schnitten nicht weniger als 9 einfache und 5 reichlich verzweigte Drüsenschläuche von der Oberfläche aus in die Tiefe.

In Obt. 13 R. I S. 3 dringt der sich am reichlichsten verzweigende Drüsenschlauch ins Stroma, um sich dicht unter der Oberfläche in zwei senkrecht zur Oberfläche und parallel neben einander verlaufende Zweige zu theilen, welche sich beide in gleicher Tiefe im Stroma in zahlreiche, vielfach gewundene Zweigschläuche auflösen und dadurch einen Drüsenknäuel bilden (cf. Fig. 12). Das spaltförmige Lumen des Anfangstheiles (cf. Fig. 13) erweitert sich in den tieferen Stromaschichten nur ganz allmälig bis auf 2—3 Kernbreiten und nirgends ist nur eine Andeutung von cystischer Erweiterung eines Schlauchschnittes zu sehen; ja vielfach

messen die Schlauchlumina im Quermesser nur 0,0015—0,0030 mm. An der Ausmündung des Schlauches an die Ovarialoberfläche dringen auf der einen Schlauchseite die dicht bei einander liegenden, ovalen, dunklen Kerne des Oberflächenepithels ins Stroma, während auf der gegenüber liegenden Seite sich die mehr rundlichen oder abgeplatteten Kerne des diesseitigen Ovarialepithels als Schlauchepithel ins Stroma fortsetzen. Die Zellgrenzen sind an vielen Stellen in Form von röthlichen Linien deutlich zu sehen und lassen auf der Schlauchseite der ovalen Kerne ein niedriges, etwas schief nach der Ausmündung des Schlauches gerichtetes, schmales Cylinderepithel und auf der anderen Seite ein mehr abgeplattetes oder cubisches, aber überall einschichtiges Epithel erkennen.

Tiefer im Stroma werden die stets dicht bei einander liegenden Kerne auf der Seite der abgeplatteten und cubischen Epithelien allmälig schmäler und höher und erscheinen als dunkles Stäbchen, welche weiter fortschreitend auch an Breite zunehmen, so dass schliesslich schöne, dunkle, ovale Kerne entstehen, welche einen Längsdurchmesser von 0,009 mm und einen Querdurchmesser von 0,0045 mm erreichen können. Eine gleiche Grössenzunahme erblickt man auch auf der gegenüber liegenden Schlauchseite, besonders aber nach Unterbrechung durch eine tangential getroffene Schlauchabzweigung. Auch hier sind die Zellgrenzen in Form von röthlichen Linien an vielen Zellen zu sehen und lassen hohe, ebenfalls etwas schief gegen die Ausmündung gerichtete Cylinderepithelien erkennen.

Der hier in einer Tiefe von 0,56 mm unter der Oberfläche endigende Cylinderepithelschlauch zeigt nahe seinem blinden Ende zwei Unterbrechungen seines regelmässigen Cylinderepithelbesatzes.

Die eine Unterbrechung findet sich auf der Anfangs mit abgeplattetem Epithel bekleideten Schlauchseite und besteht in einer Gruppe von drei runden, hellen, bläschenförmigen, 0,006 mm im Durchmesser messenden Kernen, welche in Abständen von $^1/_2$ Kernbreite neben einander und zwischen den ovalen, dunklen Kernen der Cylinderepithelien liegen. Die Zellgrenzen sind in allen drei Zellen in Form von röthlichen Linien zu sehen und lassen drei cubische Zellen erkennen, wie wir solche in gleicher Gruppirung später im Oberflächenepithel jugendlicher Individuen sehen werden (cf. Taf. X Fig. 15).

Eine zweite Gruppe gleicher Zellen liegt auf der anderen Seite des Schlauches dicht an seinem blinden Ende ebenfalls zwischen die langen, ovalen, dunklen Kerne des Schlauchepithels eingeschoben. Hier liegen die hellen, runden bis leicht ovalen, bläschenförmigen Kerne dichter in Abständen von $^1/_4$—$^1/_8$ der Kernbreite neben einander um ein leicht ovales farbloses Lumen geordnet, welches sich deutlich vom röthlichen Protoplasma der Zellen abhebt und in seinen Durchmessern einer ganzen Kernbreite entspricht.

Die Zellgrenzen sind auch hier in Form von röthlichen Linien zu sehen und lassen niedrige cubische Zellen erkennen, welche nach Art des Schlauchepithels das kleine Lumen begrenzen.

Ungefähr in der Mitte des Schlauches, gegenüber dem kleinen Felde a, geht von der Schlauchwand bei c ein Schlauchzweig in die Tiefe. Der an seiner Abgangsstelle (c) zunächst tangential getroffene Drüsenschlauch dringt eine kurze Strecke weit in gerader Richtung ins Stroma, um alsdann nach leichter Dilatation seines Anfangs spaltförmigen Lumens blind zu endigen. Die Kerne, zuerst noch länglich oval und ziemlich dunkel gefärbt, werden nach dem blinden Ende hin rund und hell und gleichen vollständig den Kernen in den beiden Feldern a und b. Nahe seinem Ende giebt dieser Schlauch noch zwei Fortsätze (d d) nach rechts und nach links hin ab. In denselben finden sich ebenfalls die gleichen runden Kerne und Zellen wie im Schlauch und in den kleinen Endanschwellungen der Fortsätze ist beiderseits ein kleines Lumen noch vollständig deutlich, welches in den vorhergehenden Schnitten mit dem Hauptlumen zusammenhängt.

Gleiche Drüsenschläuche habe ich in grosser Zahl bei Neugebornen, bei Kindern aus der Pubertätszeit, bei Mädchen und Frauen im geschlechtsfähigen Alter, sowie bei Frauen nach dem Klimakterium beobachtet; immerhin mit dem Unterschied, dass die Drüsenschläuche von Kindern weniger Verzweigungen zeigten als bei Erwachsenen[1]).

Gestüzt auf diese Beobachtungen scheint mir die Frage berechtigt: Beruhen diese Schlauchbildungen auf congenitalen Anlagen und auf was für welchen, oder besitzt das Oberflächenepithel auch im extrauterinen Leben die Fähigkeit, drüsenschlauchähnliche Einstülpungen ins Stroma zu senden?

Durch folgende Beobachtungen bin ich in der Lage, auf diese Frage näher eingehen zu können. Im Ovarium eines 12 Jahre alten Mädchens liegt an der vorderen Fläche 1,5 cm vom Hilus entfernt ein längliches Feld von 2,35 cm Länge und 0,15 mm Breite, auf welchem das sonst abgeplattete Epithel mit schmaler Uebergangszone von cubischem Epithel hohe cylindrische Gestalt annimmt. In diesem Felde liegen die 0,01 mm hohen dunklen stäbchenförmigen Kerne pallisadenähnlich fast bis zur Berührung dicht gedrängt neben

[1]) Da die mikroskopischen Einzelheiten der verschiedenen von mir beobachteten Drüsenschläuche stets die gleichen sind wie bei dem soeben beschriebenen verzweigten Drüsenschlauch aus Ovarium 58 oder nur Theile davon, so erachte ich es, um Wiederholungen zu ersparen, nicht für nothwendig, sämmtliche Einzelbeobachtungen anzuführen.

einander, während an der übrigen Oberfläche die nur 0,003 mm hohen mässig abgeplatteten Kerne in Abständen von $^1/_2$ — $^3/_4$ der eigenen Breite liegen.

Die meisten der Cylinderzellen berühren mit ihrer Basis das Ovarialstroma, an einzelnen Stellen dagegen sind zwischen den Cylinderzellen und zwischen ihnen und dem Stroma ein bis drei grosse, runde, bläschenförmige Kerne eingeschoben. Die Kerne messen 0,0045 mm im Quermesser, enthalten zahlreiche Chromatinkörner und liegen in hellem, leicht röthlichem Protoplasma wie die Kerne der Cylinderepithelien. An anderen Stellen liegen grössere Gruppen von 6—7 ähnlichen Zellen am gleichen Ort. Ihre Kerne liegen in Abständen von $^1/_4$ — $^1/_8$ ihres eigenen Durchmessers dicht bei einander und gruppiren sich um ein kleines Lumen von $^1/_2$ Kernbreite im Durchmesser. Das Lumen ist schön, rund und farblos und hebt sich dadurch deutlich vom röthlichen Protoplasma der Epithelien ab. Auf Taf. X Fig. 14 hat sich das Lumen einer zum Theil zwischen den Cylinderepithelien, zum Theil zwischen diesen und dem Stroma liegenden Zellengruppe auf eine ovale Höhle von 0,015 mm : 0,007 mm Durchmesser erweitert, wobei die begrenzenden Epithelien etwas abgeplattet und das Protoplasma hell erscheint. Die Kerne liegen wegen reichlichen Protoplasmamengen in Abständen bis zur Hälfte des Kerndurchmessers neben einander.

Gleiche Zellgruppen mit und ohne centrales Lumen habe ich auch im Oberflächenepithel an Ovarien aus dem ersten Lebensjahre beobachtet (Taf. X Fig. 15); auch sind es die gleichen Zellgruppen mit centralem Lumen in den Feldern a und b des Drüsenschlauches in Taf. VII Fig. 13, welche alle zusammen kaum anders aufgenommen werden können als die ersten Anfänge eines neuen Schlauches.

Zieht man in Betracht, dass selbst im höchsten Alter neue Schlauchfortsätze aus den Wandungen alter Drüsenschläuche hervorgehen und dass dadurch die Schläuche im höheren Alter verzweigter werden als in den Kinderjahren, so kann zunächst angenommen werden, dass die Drüsenschläuche mit einfachem Cylinderepithel nicht ruhende Ueberbleibsel aus der Fötalzeit darstellen. Es darf vielmehr mit Bestimmtheit angenommen werden, dass diese Schläuche sich im extrauterinen Leben weiter entwickeln.

Als ihre Matrix sind jene oben beschriebenen (Taf. X Fig. 14 und 15) Zellen anzusehen, welche vereinzelt oder gruppenweise zwischen den Ovarialepithelien liegen. Durch Vermehrung dieser Zellen

und Canalisirung des daraus entstehenden Zellheerdes entsteht der Schlauchanfang, aus dessen Weiterentwickelung der Schlauch in die Tiefe dringt.

Die Anlage dieser Schläuche halte ich demnach für congenital, ihre Entwickelung zu reich verzweigten Schlauchsystemen dagegen verlege ich in das extrauterine Leben.

Auch Waldeyer [16], welcher bei älteren Frauen den directen Zusammenhang kleiner wasserheller Cystchen mit dem Ovarialepithel nachweisen konnte, lässt die Möglichkeit ihres Entstehens in der Embryonalzeit zu. Für die Fähigkeit des Ovarialepithels selbst noch im extrauterinen Leben Drüsenschläuche in die Tiefe zu senden, habe ich keine Anhaltspunkte gefunden. Ebensowenig wie Bulius [11] und v. Kahlden [12] kann ich mich zu der Ansicht bekennen, als ob perioophoritische Entzündungen das Ovarialepithel zu Schlauchbildung anrege. Während Bulius unter 5 Fällen von Schlauchbildung 1mal gleichzeitig perioophoritische Auflagerungen fand und v. Kahlden ebenfalls nur einige Male Perioophoritis zugleich mit Drüsenschläuchen fand, habe ich in meinen Fällen von Drüsenschläuchen in Verbindung mit dem Ovarialepithel niemals perioophoritische Auflagerungen gesehen. Ich bin deshalb vollständig der Ansicht v. Kahlden's, dass in manchen Fällen das Zusammentreffen von Drüsenschläuchen und perioophoritischen Auflagerungen nur auf Zufall beruht.

Gleiche verzweigte Drüsenschläuche ohne Verbindung mit dem Oberflächenepithel finden sich ebenfalls häufiger bei Erwachsenen als bei Kindern. Sie finden sich theils vereinzelt, theils in Gruppen und gelegentlich als adenomähnliche Drüsenknäuel. An einzelnen Schläuchen ist das eine blinde Ende ektatisch und ragt dann, wenn nahe der Oberfläche, als kleines Bläschen über die Ovarialoberfläche buckelartig vor. Vielfach und besonders bei den die Ovarialoberfläche überragenden Cystchen ist das gegen die freie Fläche des Ovariums gerichtete Cystenepithel stark abgeplattet, während das gegen die Fläche gerichtete Epithel seine cylindrische Form beibehält.

Auch Bulius und v. Kahlden haben solche im Stroma liegende Schläuche beschrieben und vielfach abgebildet, weshalb ich, um Wiederholungen zu vermeiden, nur eine einzige Beobachtung wiedergebe. Dieselbe ist neben gleichzeitigem Vorkommen von Drüsenschläuchen, welche mit der Oberfläche in Verbindung stehen, und neben kleinen Cystchen noch durch einen besonders schön entwickelten Adenomheerd von gleichen Drüsenschläuchen ausgezeichnet

und es enthält das gleiche Ovarium ausserdem noch eine ziemliche Zahl schöne Flimmerzellen tragende Drüsenschläuche.

Beobachtung eines Oberflächenepitheladenoms.

Aus Ovarium 58 (vergl. S. 27). Etwas medial von den S. 27 vom Oberflächenepithel in die Tiefe dringenden Drüsenschläuchen, aber ebenfalls an der vorderen Fläche, befindet sich dicht unter der Oberfläche eine auf 30 auf einander folgenden Schnitten sichtbare, unregelmässig contourirte, von der freien Fläche gegen die Tiefe zusammengepresste, ungefähr 0,70 mm breite Cyste. Die Cyste ist durch eine einzige Reihe cubischer 0,0075 mm hoher Zellen mit hellem Protoplasma und rundem, hellem, bläschenförmigem Kern von 0,0045 mm Durchmesser begrenzt. Von der Fläche gesehen, bilden die Epithelien ein zierliches Mosaik von schönen polygonalen Zellen mit hellem Protoplasma und ovalem, hellem, bläschenförmigem Kern. Das die Cyste umgebende Stroma unterscheidet sich vom Stroma anderer Stellen des kernreichen Ovarialgewebes durch einen 0,015 breiten, kernarmen, homogenen, eosinrothen Ring, welcher die Epithelien zunächst umgiebt.

Nicht weit davon befindet sich auf 42 auf einander folgenden Schnitten mitten im Stroma ovarii der Zona parenchymatosa ein ca. 1,0 mm breites rundliches Feld, in welchem Drüsenschläuche in Form eines dichten Netzwerkes das Stroma durchsetzten. Trotzdem sämmtliche Schnitte eine genaue Durchmusterung erlauben, kann nirgends ein Zusammenhang dieses adenomartigen Drüsenheerdes mit der Oberfläche oder den Schläuchen der erwähnten Drüsenschlauchgruppen nachgewiesen werden. Der im Objectträger 8 R. II S. 3 beginnende Heerd zeigt in allen Schnitten genau gleich wie auf Taf. VII Fig. 13 (d; d; und am Schlauchende) die hellen, bläschenförmigen, runden, bis leicht ovalen Kerne in einer Reihe und in Abständen von $^1/_8$—$^1/_4$ Kernbreite neben einander um ein bald rundes, bald ovales Lumen geordnet, welches sich deutlich vom leicht röthlich tingirten Protoplasma der Epithelien abhebt und dessen Weite das gleiche bis 4fache eines Kerndurchmessers beträgt.

Die Zellgrenzen sind in Form von röthlichen Linien zu sehen und lassen cubische bis niedrig cylindrische Zellen erkennen.

Nirgends sind an den Epithelien Flimmerhaare zu sehen, nirgends finden sich jene kleinen, runden, dunklen, subepithelialen Kerne in hellglänzendem Protoplasma — die Basalzellen — wie wir sie bei den Flimmerepithelschläuchen und Cysten im gleichen Ovarium sehen. Es gleichen diese Drüsenschläuche vielmehr in allen ihren Theilen den am tiefsten ins Stroma eingedrungenen Drüsenschlauchpartien, welche ich S. 27 im Zusammenhang mit dem Ovarialepithel beschrieben habe.

Im Uebrigen zeigt der Heerd weder besondere Erweiterung einzelner

Drüsenschläuche, noch auch solide Heerdpartien, und das den Heerd umgebende und stellenweise den Heerd durchdringende Stroma unterscheidet sich nicht vom Stroma anderer Stellen des Ovariums.

Neben den an anderer Stelle beschriebenen Flimmerepithelschläuchen und Cysten dieses Ovariums finden sich neben vielen endarteritisch verschlossenen Gefässen einige Reste von Corpora albicantia.

Gleiche adenomartige Drüsenschlauchheerde habe ich noch bei zwei weiteren Ovarien aus dem postklimakterischen Alter gesehen.

Bulius [11] lässt diese Drüsenschläuche vom Oberflächenkeimepithel entstehen und v. Kahlden führt sie ebenfalls auf Einsenkungen des Keimepithels zurück, ohne sich weiter darüber zu äussern, ob er darunter das Oberflächenkeimepithel oder das Oberflächenepithel überhaupt oder die Keimepithelabkömmlinge versteht, welche bei der Follikelbildung eine Rolle spielen.

Meine Untersuchungen in Kapitel 1 und 2 über das Schicksal der Granulosazellheerde haben gezeigt, dass denselben die Fähigkeit abgeht, im extrauterinen Leben neue Drüsenschläuche zu bilden. Es bleiben demnach nur noch das Oberflächenepithel und etwaige bei der Bildung des Oberflächenepithels nicht zur Verwendung gelangte Oberflächenkeimepithelien übrig. Dass es sich um letztere handeln kann, scheint mir besonders aus Taf. X Fig. 14 und 15 hervorzugehen. Hier liegen zwischen den cylinderförmigen Oberflächenepithelien und dem Stroma ovarii kleine Gruppen mit und ohne centrales Lumen, welche völlig identisch sind mit den Tochterschlauchanfängen in der Wand ausgebildeter Drüsenschläuche. Diese kleinen Zellgruppen möchte ich als zwischen dem Oberflächenepithel liegende ruhende Oberflächenkeimepithelreste, d. h. als Vorstufen des Oberflächenepithels und nicht als Abkömmlinge des schon ausgebildeten Oberflächenepithels auffassen, und zwar deshalb, weil ich niemals Uebergänge des Oberflächenepithels zu den Zellen dieser Gruppen gesehen habe, wie dies bei den Zweigschlauchbildungen gelegentlich beobachtet werden kann. Bezüglich der Genese dieser Oberflächenepitheldrüsenschläuche möchte ich mich deshalb den Ansichten von Bulius und v. Kahlden anschliessen, aber mit der speciellen Betonung, dass ich als Matrix dieser Schläuche kleinste Gruppen von Vorstufen des Oberflächenepithels sive Oberflächenkeimepithelien ansehe, welche bei der Entwickelung des Eierstockes zum Theil noch in Zusammenhang mit dem Oberflächenepithel ge-

blieben sind, zum Theil aber schon von demselben abgetrennt sind und in den Schichten der Zona parenchymatosa liegen.

Aus diesen Drüsenschläuchen lässt v. Kahlden kleinere und grössere Cysten entstehen.

Meine diesbezüglichen Beobachtungen bestätigen die Angaben v. Kahlden's, dass die im Stroma liegenden Drüsenschläuche ein Secret produciren, welches ihre Lumina erweitert, woraus schliesslich kleinere Cystchen entstehen. Liegen die Cystchen nahe der Oberfläche, so wölben sie die Ovarialoberfläche buckelartig vor und sind sie im Ovarium zahlreich vertreten, so erinnern sie makroskopisch betrachtet, an das Bild der kleincystischen Degeneration der Ovarien. Meine Beobachtungen bestätigen demnach die Auffassung v. Kahlden's [14], wenn er sagt: „Es giebt im Ovarium eine Form von Adenombildung, die aus Wucherungen des Keimepithels hervorgehen. Aus diesen Adenombildungen entwickeln sich Cysten, die in der Leiche manchmal multipel und wenig umfangreich angetroffen werden, und dann das Bild der sogenannten kleincystischen Degeneration darstellen können."

Einen directen Zusammenhang solcher Drüsenschläuche mit einzelnen walnuss- bis apfelgrossen und noch grösseren Cysten habe ich dagegen noch nicht beobachtet.

## Viertes Kapitel.

## Die Pflasterepithelheerde und Pflasterepithelcystchen.

Taf. V Fig. 9 und 10.

Während die Granulosaheerde, wie in Kapitel 2 beschrieben wurde, theils zerfallen, theils in grösseren Verbänden ein Lumen erhalten und sich mit dem 1. Lebensjahre vom Ovarialepithel ablösen und verschwinden, sieht man noch in späteren Jahren bis nach dem Klimakterium im Stroma Zellnester anderer Art, welche in Verbindung mit der Ovarialoberfläche stehen, dieselbe pilzförmig überragen, oder sich von der Oberfläche ins Stroma einsenken oder abgetrennt von der Oberfläche mehr oder weniger tief im Stroma liegen.

Je nach der Grösse der Heerde sehen wir Veränderungen der Zellformen sowie der gegenseitigen Beziehungen der Zellen zu einander.

In den kleinsten Heerden liegen die mit länglichen, platten, an einer oder an beiden Enden zugespitzten dunklen Kerne so dicht bei einander, dass zwischen zwei Kernen kaum ein Zwischenraum erkenntlich ist. Nur an Zellen, welche in lockerem Verbande liegen, erkennt man, dass die Kerne in platten, protoplasmaarmen Zellen liegen (Taf. V Fig. 9).

In grösseren Heerden sind auch die einzelnen Zellen grösser. Hier liegen die grossen, ovalen, bläschenförmigen, hellen Kerne in Abständen von ganzer Kernbreite und mehr. Die einzelnen Zellen sind bald mehr rundlich, bald oval, bald polyedrisch, und enthalten ein leicht gekörntes, röthliches Protoplasma. Sie liegen im Centrum des Heerdes oft weniger dicht gedrängt als an der Peripherie, jedoch auch hier ohne jegliche Intercellularsubstanz (Taf. V Fig. 10).

In vielen grösseren Heerden kommt es zu Zerfall der central gelegenen Zellen und Höhlenbildung. Die bald ovalen, bald mehr rundlichen Lumina enthalten Zelldetritus und sind je nach Intensität des Zerfalls von einer kleineren oder grösseren Zahl von Lagen platter, dicht gedrängter Zellen umgeben.

Eines dieser kleineren Zellnester beobachtete ich im mittleren Drittel des Ovariums eines 12jährigen Mädchens, wo an der vorderen Fläche, ungefähr in der Mitte zwischen freiem Rand und Hilusrand, ein Epithelzapfen vom Ovarialepithel aus in die Tiefe dringt und auf den nachfolgenden 24 Schnitten in stets wechselnder Form zu sehen ist.

An seiner Anfangsstelle (Taf. V Fig. 9) senkt sich vom Oberflächenepithel der schmale Strang mit nur vier Kernen im Durchmesser in spitzem Winkel zur Ovarialoberfläche ins Stroma, um, allmälig breiter werdend, zu einem keulenförmigen, 0,105 mm langen und an seiner breitesten Stelle 0,045 mm breiten Felde anzuschwellen. In den nachfolgenden Schnitten zieht sich das Feld, rechtwinklig umbiegend, tiefer ins Stroma, um im sechsten Schnitt plötzlich zu einem ganz schmalen, nur zwei Kerne im Quermesser haltenden Strang abzuschwellen.

Nach einem Verlauf von 0,1 mm verbreitert sich der schmale Strang wiederum plötzlich, um in den nächsten Schnitten von Neuem zu einem eiförmigen Felde von 0,8 mm Länge und 1,05 mm Breite anzuschwellen. In den nachfolgenden Schnitten werden die Felder immer kleiner, um schliesslich mit unwesentlichen Veränderungen der Contouren im 24. Schnitt zu verschwinden.

Im Strang wie in den Feldern liegen ovale, an einem, meistens aber an beiden Enden zugespitzte, ziemlich chromatinreiche Kerne in Abständen von nur $^1/_4$ ihrer Kernbreite, also sehr dicht gedrängt neben einander, so dass in den meisten Schnitten die Zellgrenzen nicht erkenntlich sind. Nur im zweiten Schnitt, der diesen Heerd trifft, und in den späteren Schnitten, welche das ovale Feld enthalten, liegen die Zellen etwas lockerer, und es lassen die dunklen Zellgrenzen eine polyedrische Zellform erkennen.

Die Zellen liegen nicht alle derart, dass ihre Kerne parallel zur Längsachse getroffen werden. Dicht unter der Oberfläche liegt eine Gruppe von Kernen, welche alle senkrecht zum Gesichtsfeld stehen, so dass die Kerne rund erscheinen und sich nur beim Senken und Heben des Tubus als längliche Zellen erkennen lassen. Das dem Oberflächenepithel angehörende schmale Ende des Heerdes ist nur im zweiten Schnitt des Heerdes zu sehen, in welchem vier ovale, chromatinreiche Kerne direct neben einander liegen und direct an die runden, ebenfalls dunklen Kerne des benachbarten cubischen Ovarialepithels anstossen. Das Ovarialepithel auf dem Bindegewebsstreifen, welcher die tiefer gelegenen Partien des Heerdes von der Ovarialoberfläche abtrennt, sowie das Epithel an weiter entfernten Stellen der Ovarialoberfläche ist abgeplattet und enthält einen niedrigen, sehr dunklen, schmalen Kern.

Das den Zellheerd umgebende Bindegewebe ist nicht so kernreich wie das Bindegewebe der Zona vasculosa, aber ebenso kernhaltig wie viele Stellen der Zona parenchymatosa dieses Ovariums, welches eine auffällig breite, mehr als die Hälfte der Zona parenchymatosa betragende Albuginea hat.

Ein Zellnest mit grösseren Zellen (Taf. V Fig. 10) beobachtete ich im Ovarium eines 14jährigen Mädchens. Im mittleren Drittel dieses Ovariums und an seiner vorderen Fläche dringt ein 0,03 mm breiter Epithelstrang in spitzem Winkel zur Oberfläche bis 0,10 mm in die Tiefe und ist nur noch im darauffolgenden Schnitt zu sehen. Im Zellnest liegen grosse, ovale, bläschenförmige, helle Kerne weit auseinander in Abständen von ganzer Kernbreite und mehr in fein gekörntem, röthlichem Protoplasma grosser polyedrischer Zellen. Die Kerne sind 0,009 mm lang und 0,0045 mm breit. Nahe der Oberfläche liegen die Kerne etwas dichter beisammen, sie erscheinen etwas dunkler und kleiner als in den tiefer gelegenen Partien. Das der Ovarialoberfläche angehörende Ende des Stranges zählt bei ein

und derselben Einstellung fünf ovale Kerne in deutlich polyedrischen Zellen, welche unvermittelt an die des Epithels beraubte Oberfläche anstossen. Gegen das Stroma ist der Zellheerd durch eine einzige Reihe kleiner, abgeplatteter Zellen mit schmalem, 0,0066 mm langem und 0,0015 mm breitem Kern abgegrenzt; sonst unterscheidet sich das direct an den Zellheerd anstossende Bindegewebe nicht von demjenigen aus entfernteren Stellen.

Völlig gleiche Zellnester fanden sich bei einem zweiten, ebenfalls 14 Jahre alten Mädchen (Ov. 35 und 36) an verschiedenen Stellen zwischen den normalen Ovarialepithelien beider Ovarien, von diesen aus sich ins Stroma einsenkend oder gegen die Abdominalhöhle gerichtet als knötchenförmige Auflagerungen auf der Ovarialoberfläche aufsitzend, sowie auch diesseits des Hilusrandes in Verbindung mit dem Peritonealendothel des Ovarialstieles stehend; ferner bei einem 18jährigen Mädchen mitten in der Zona parenchymatosa in Form eines 0,225 mm im Durchmesser messenden rundlichen Heerdes.

Ich will auch an dieser Stelle beifügen, dass ich gleiche Epithelnester in Form von Einsenkungen ins Stroma oder als Knötchen im Epithel der Fimbria tubae sowie im Peritonealendothel der Tubenserosa und auch subserös der hinteren Fläche des Lig. ovarii bei einem 1jährigen (Ov. 59) und einem 9- (Ov. 50) resp. 12jährigen (Ov. 53 und 54) Mädchen gesehen habe.

Auch bei Erwachsenen und Frauen nach dem Klimakterium finden sich gleiche Epithelnester noch stets in Verbindung mit dem Oberflächenepithel. Es zeigen, besonders die grösseren Nester Veränderungen der Epithelien, Lockerung der Zellverbände und Höhlenbildung, wie aus nachfolgender Beobachtung ersichtlich ist.

Im medialen Drittel des Ovariums einer 65 Jahre alten Frau liegt auf der vorderen Fläche des Hilus ein 0,168 mm langes und 0,042 mm breites, ovales Feld, welches sich in den nachfolgenden 7 Schnitten ins Stroma einsenkt und nach weiteren 5 Schnitten vollständig im Stroma eingebettet ist. Hier erlangt das Feld seine maximale Grösse von 0,28 mm Länge und 0,2 mm Breite und nimmt in den nachfolgenden 10 Schnitten bis zum völligen Verschwinden ab. In allen Schnitten liegen in den Feldern helle, schön ovale, grosse Kerne von 0,009 mm Länge und 0,005 mm Breite in weiten Abständen von einer halben bis sogar einer ganzen Kernlänge von einander entfernt. Die Zellgrenzen sind an vielen Zellen in Form

von röthlichen Linien zu sehen und lassen eine polyedrische Zellform erkennen, innerhalb welcher reichliches gekörntes Protoplasma die Kerne umgiebt. Zwischen diesen Zellen liegen vereinzelte andere Zellen mit unregelmässigem Kern, welchen ein heller vacuolenartiger Hof umgiebt, wodurch das röthliche Protoplasma an die Ränder der polyedrischen und oft auch rundlichen, etwas blasig aufgetriebenen Zellen gedrängt wird. Ein gleicher Heerd mit reichlichen unregelmässigen Kernen, umgeben von einem hellen Protoplasmahof, findet sich dicht daneben und ebenfalls in Verbindung mit dem Peritonealepithel des Hilus. Seine maximale Länge beträgt 0,42 mm und seine Breite annähernd 0,04 mm. Ebenfalls dicht daneben findet sich ein dritter, mit dem Peritonealendothel des Hilus in Verbindung stehender Zellheerd, welcher in seinem Innern eine Höhlenbildung aufweist. Der Heerd beginnt im zweiten Schnitt der ganzen Ovarialserie und ist auf weiteren 36 Schnitten zu verfolgen. In Schnitt 18, 19 und 20 kann sein Zusammenhang mit dem Peritonealendothel nachgewiesen werden und in Schnitt 26 beginnt die Höhle innerhalb des Zellnestes, welche mit dem Heerd im letzten Schnitt 37 endigt.

Von Schnitt 2 bis Schnitt 16 liegen die oben beschriebenen polyedrischen Zellen mit schön ovalem, hellem Kern lückenlos an einander, um in Schnitt 17 an einzelnen Stellen helle Zwischenräume zwischen einzelnen Zellgruppen zu zeigen und von da an stets lockerer zu werden, wodurch immer grössere, unregelmässige, helle Spalten ohne Inhalt zwischen den Zellgruppen entstehen. Man sieht deutlich, dass diese Räume nur durch Auseinanderweichen der Zellen und nicht etwa durch Beiseitedrängen durch Secrete bedingt sind.

Ganz anders verhalten sich die Epithelien in der nächsten Nähe der beschriebenen Höhle, welche ovale Form hat und eine maximale Länge von 0,49 mm und eine maximale Breite von 0,28 mm in den Schnitten 27 und 28 erreicht, um von da ab bis zum Ende der Höhle abzunehmen. Hier wird die Höhle von einer Reihe concentrisch geordneter, abgeplatteter Zellen begrenzt, welche in ihrem bis 0,19 mm langen, schmalen Zellleib einen bis 0,01 mm langen, spindelförmigen, sehr dunklen Kern in eosinrothem Protoplasma enthalten. Die Höhle hat einen eosinrothen, gekörnten Inhalt, in welchem einige Zellen mit schlecht färbbarem Kern zu sehen sind. Die dem abgeplatteten Epithel zunächstliegenden Zellen des Heerdes liegen in 2—3—4 Reihen dicht hinter einander; alsdann werden die Zellverbände lockerer, es treten Lücken auf, und nur an der Peri-

pherie des Zellnestes liegen die Zellen wieder geordnet lückenlos neben einander. Die an das Stroma angrenzende letzte Zellreihe besteht aus Zellen von cubischer Form mit rundem, bläschenförmigem, hellem Kern, und das angrenzende Bindegewebe unterscheidet sich nicht von demjenigen in weiterer Entfernung.

Gleiche Heerde von geschichtetem Pflasterepithel haben v. Franqué [7] auf der Tubenserosa und auf der Unterfläche des Mesovariums, sowie Schickele [8] auf der hinteren Fläche der Ala vespertilionis und am Lig. latum gesehen.

Stwitalski [9] und Robert Meyer [10, 31 u. 32] beschreiben ähnliche Gebilde, und Schickele hat sie auch auf der Oberfläche zweier Ovarien gesehen und hält deshalb die Heerde auf der Serosa des Lig. latum bedingt durch Herüberwuchern des Keimepithels von der Oberfläche des Ovariums auf das Lig. latum und die Tubenserosa.

Nachdem ich in Kapitel 1 und 2 das Schicksal der Keimepithelabkömmlinge (Granulosaheerde und Granulosaschläuche) im Ovarium geschildert habe, kann ich mich der Ansicht Schickele's nicht anschliessen.

Entgegen Robert Meyer [32] hebe ich hervor, dass ich die Pflasterepithelheerde nicht nur subserös und im Peritonealendothel, sondern mitten im Ovarium zwischen dem Ovarialepithel, sowie oberflächlich und auch tief im Stroma ovarii gesehen habe. Niemals beobachtete ich in der Umgebung dieser Heerde irgend welche Entzündungserscheinungen und kann demnach für die Pflasterepithelheerde im Ovarium der Auffassung Meyer's ebenfalls nicht beipflichten, sondern halte dieselben für congenitale Anlagen.

## Fünftes Kapitel.

## Die Flimmerepitheldrüsenschläuche.

### a) Die Flimmerepitheldrüsenschläuche im Zusammenhang mit der Ovarialoberfläche.

Taf. VIII Fig. 16 und 16a; Taf. IX Fig. 17 und 17a.

Der Epithelbesatz dieser Drüsenschläuche besteht vorwiegend aus Flimmerepithelien, welche eine Länge von 0,022 mm und eine Breite von 0,0075 mm erreichen können und in ihrer Mitte je nach der mehr cylindrischen oder mehr cubischen Zellform einen ovalen

(0,01 mm lang und 0,006 mm breit) oder einen gleichgrossen aber runden bläschenförmigen hellen Kern enthalten. Die gegen das Lumen des Drüsenschlauches gerichtete Fläche der Zelle ist an vielen Epithelien leicht convex und breiter als die Basis und trägt einen dichten Flimmerhaarbesatz. Neben diesen Flimmerepithelien finden sich vereinzelt oder auch in Reihen von mehreren Exemplaren Epithelien ohne Flimmerhaare. Letztere gleichen vollständig den Epithelien der im Kapitel 3 beschriebenen Schläuche, d. h. sie sind verhältnissmässig schmal und haben ein deutlich rothes Protoplasma, einen ovalen chromatinreichen Kern. Die Flimmerepithelien sind aber nicht nur durch ihren ausserordentlich deutlichen Saum von langen Flimmerhaaren, von denen jedes einzelne scharf sichtbar ist, ausgezeichnet, sie unterscheiden sich von den flimmerlosen cylindrischen Zellen, abgesehen von ihrer bedeutenden Grösse, noch durch ein helleres Protoplasma und durch den hellen chromatinarmen Kern, der das Eineinhalbfache bis das Doppelte der Maasse jener betragen kann.

An anderen Stellen findet sich ein cubisches oder mehr oder weniger stark abgeplattetes Epithel, an welchem an vielen Zellen die Flimmerhaare ebenfalls deutlich zu sehen sind. Ich hebe noch einmal ausdrücklich hervor, dass die Zeichnung der Flimmerhaare vollständig scharf und deutlich ist und thue dies, um den Verdacht auszuschliessen, es seien an den flimmerlosen Zellen die Flimmerhaare infolge von cadaverösen Processen oder infolge von mangelhafter Conservirung abgefallen.

Die gegenseitige Anordnung der beiden Epithelformen mit und ohne Flimmerhaare ist ein und dieselbe, gleichgültig ob die Epithelien cylindrische, cubische oder leicht abgeplattete Form haben.

Einmal sieht man die flimmerhaltigen Zellen vereinzelt mit den flimmerlosen abwechselnd oder zu zweien, durch eine flimmerlose Zelle rechts und links begrenzt. An anderen Stellen wechseln Gruppen von zwei und mehr flimmernden Zellen mit Gruppen von ebensoviel flimmerlosen Epithelien ab und schliesslich fehlen in Drüsenschläuchen sowohl die Flimmerzellen als auch die flimmerlosen Zellen in grösseren Strecken vollständig. Ferner finden sich auch hier die Zellen, die ich oben als Schaltzellen bezeichnete und die sich durch ihren dunklen, fast stäbchenförmigen Kern von den anderen Zellen abheben. Während diese Schaltzellen namentlich

zwischen den hochcylindrischen Flimmerzellen liegen, finden sich zwischen allen Zellformen noch kleine rundliche Zellen mit sehr dunklem, rundem Kern in hellglänzendem Protoplasma, dessen Grenzen durch eine dunkle Linie scharf begrenzt wird. Meist liegen diese letzteren zwischen dem basalen Theil der Flimmerzellen und dem Stroma oder zwischen den basalen Abschnitten der Flimmerzellen regellos eingestreut. Ich bezeichne diese Zellen von nun an mit dem Namen „Basalzellen".

Unter diesen flimmerzellenhaltigen Drüsenschläuchen sind zwei Arten scharf von einander zu unterscheiden.

Die Einen (Typus I) senken sich wie die im Kapitel 3 beschriebenen Drüsenschläuche vereinzelt vom Ovarialepithel aus ins Stroma und zeigen meist nur allmälig anschwellende und geringgradige streckenweise Erweiterungen ihres Lumens, welches sich nur hinter einer spitzwinkligen Abknickung oder einer Verengerung des Drüsenlumens cystisch erweitert. Da die Schläuche unten an der Knickungsstelle eine deutliche Verengerung des Lumens zeigen, so ist es nicht unwahrscheinlich, dass bei der Genese der cystischen Erweiterung eine durch die Abknickung bedingte Retention des Secretes eine Rolle spielt. Auch die Verzweigungen beginnen, wie im Kapitel 3 beschrieben, erst in einer gewissen Tiefe des Stromas. Die Zweige verlaufen auf langen Strecken theils vielfach gewunden, theils geradlinig parallel zur Oberfläche; und dabei nähern sie sich derselben oft so stark, dass sie weit entfernt von ihrer Ausmündung an der Oberfläche nur wenige Kernbreiten unter dem Ovarialepithel liegen. Es zeigt dies von Neuem, dass die Nähe eines Drüsenschlauches bei der Ovarialoberfläche keineswegs zu Schlüssen über die genetischen Beziehungen des Schlauchepithels und des am nächsten liegenden Ovarialepithels berechtigt (cf. S. 25).

Weder das abgeplattete Epithel noch das Cylinderepithel in den Anfangstheilen der Schläuche trägt Flimmerhaare, ebensowenig das Epithel ihrer Ausmündungen an die Ovarialoberfläche, noch das benachbarte Ovarialepithel. In gleicher Weise tritt auch bei den von Anfang an mit hochcylindrischem Epithel ausgekleideten Drüsenschläuchen der Flimmerbesatz erst in den tieferen Schichten des Ovariums auf, in welchen sich das Schlauchlumen zugleich erweitert. Doch bleibt auch in den tiefer im Stroma liegenden Schläuchen die Cylinderform und der Flimmerbesatz nicht stets beständig, im Gegentheil, oft wird das Schlauchepithel neben dem Verlust der Flimmer-

haare zunächst cubisch und schliesslich abgeplattet, trotzdem sich das feine, 0,003 mm im Quermesser messende Lumen auf das 20fache erweitert.

Entgegen dieser Unbeständigkeit der Flimmerhaare und den Veränderungen der Zellformen vom hochcylindrischen Epithel zum cubischen und sogar zum abgeplatteten sehen wir jene runden kleinen Zellen — die Basalzellen — mit kleinem, dunklem, rundem Kern in hellglänzendem Protoplasma als beständig wiederkehrender Bestandtheil dieser Schläuche, mag der Flimmerbesatz auch fehlen und das Epithel cylindrisch, cubisch oder abgeplattet sein. Papillen fehlen und das dem Schlauch direct anliegende Stroma unterscheidet sich nicht vom Stroma der übrigen Ovarialabschnitte.

Ganz anders verhält sich die andere Art (Typus II) dieser Flimmerepitheldrüsenschläuche, welche ich auf der vorderen Fläche ein und desselben Ovariums in 2 durch 42 Schnitte von einander getrennten Feldern bei einer 35jährigen Frau beobachtet habe, deren Ovarien bei der Castration ein vollkommen normales Aussehen boten.

Im ersten 6,25 mm langen und 0,65 mm breiten Felde dringen dicht nebeneinander 9 stark gewundene Drüsenschläuche ins Stroma (Taf. VIII Fig. 16) und ihre anfangs 0,003—0,0045 mm breiten spaltförmigen Lumina erweitern sich schon nahe der Oberfläche zu verschiedenen im Maximum 0,13 mm im Quermesser messenden cystischen Räumen, welche alle durch eine einzige Reihe von vorwiegend flimmernden, untermischt mit flimmerlosen Epithelien, Schaltzellen und Basalzellen begrenzt sind, wie ich dies Eingangs dieses Kapitels beschrieben habe (Taf. VIII Fig. 16a). Von der Fläche gesehen, erscheinen die breiten Flimmerepithelien als polyedrische Zellen mit schön rundem, bläschenförmigem, hellem Kern von 0,0075 mm Durchmesser, umgeben von den kleinen, dunklen Kernen der Cylinderepithelien ohne Flimmerbesatz, welche nur einen Durchmesser von 0,0045 mm haben. Zwischen ihnen liegen jene kleinen runden Zellen mit rundem dunklem 0,003—0,005 mm breitem Kern in hellglänzendem Protoplasma — die Basalzellen.

In den nicht erweiterten Abschnitten nahe der Oberfläche des Ovariums finden sich, wie schon oben angedeutet, die gleichen Epithelverhältnisse, nur mit dem Unterschied, dass alle Epithelien erheblich kleiner sind als in den cystischen Räumen, und zwar so, dass die Flimmerepithelien nur 0,0075 mm hoch sind statt 0,022 mm und die Länge ihrer Kerne nur 0,0045 mm betragen statt 0,015 mm.

Auch am Oberflächenepithel, welches die schmalen Septa zwischen den 9 Drüsenschläuchen bedeckt, sind an mehreren Stellen noch deutlich vereinzelte Flimmerepithelien nachweisbar, deren Flimmerhaare ganz ebenso deutlich und scharf gezeichnet sind, wie in den Schläuchen. Ebenso findet sich zwischen 2 Drüsenschlauchausmündungen sogar ein grösseres Stück von 0,3 mm Länge mit gut erhaltenem Oberflächenepithel, in welchem die Flimmerepithelien in einer lückenlosen Reihe neben einander liegen (Taf. VIII Fig. 16a[a]). Nur 42 Schnitte von diesem Heerd entfernt beginnt ein zweiter Heerd, der in 6 auf einander folgenden Schnitten sichtbar ist und ähnliche Verhältnisse zeigt, wie der soeben beschriebene Heerd dieses nämlichen Ovariums (Taf. IX Fig. 17). Dicht bei einander senken sich 3 Drüsenschläuche, deren Anfangstheil schon eine leichte Erweiterung zeigt, ins Stroma, um sich ebenfalls gleich unter der Oberfläche reichlich zu verzweigen und cystisch zu erweitern, wodurch im Felde die flimmerepithelhaltigen runden und ovalen ektatischen Lumina nur durch feine Bindegewebssepta von einander getrennt liegen. Mit Ausnahme der Anfangstheile der Schläuche und der Ovarialoberfläche sind die epithelialen Verhältnisse in den tiefer liegenden Schläuchen die gleichen wie im oben beschriebenen ersten Heerd, auf welchen ich, um Wiederholungen zu vermeiden, verweise. Dagegen findet man häufiger in einzelnen Lumina breite cubische Flimmerzellen, wie dies durch Taf. IX Fig. 17a(a) illustrirt wird. Papillenbildungen wie im ersten Heerde fehlen, Basalzellen dagegen nicht (Taf. IX Fig. 17a[b]).

In den Anfangstheilen der Schläuche und auf den der Ovarialoberfläche angehörenden schmalen Bindegewebssepten zwischen diesen Schläuchen werden die Epithelien kleiner, ihre Kerne dunkler und es fehlt hier an vielen Stellen der Flimmerbesatz, während die Basalzellen überall zu sehen sind, mögen die Epithelien noch so niedrig und abgeplattet sein.

Ein kleiner dritter Heerd findet sich 0,0015 mm vom ersten Heerd entfernt und misst nur 0,045 mm in der Breite. Hier findet sich ein vom Oberflächenepithel aus ins Stroma eindringender kurzer Drüsenschlauch, welcher an einem Ende einer weitklaffenden, flach concaven Einbuchtung der Ovarialoberfläche beginnt. Der Schlauch, wie die Einbuchtung der Ovarialoberfläche sind gleich wie auf Taf. VIII Fig. 16a (a) deutlich sichtbar ist, durch eine lückenlose Reihe von Flimmerepithelien begrenzt, an welchen die Flimmerhaare scharf und

deutlich zu sehen sind und zwischen dem Stroma und den Epithelien liegen unregelmässig eingestreut vereinzelte Basalzellen.

Abgesehen von der unmittelbar unter der Ovarialoberfläche beginnenden reichlichen Entwickelung nach glandulärem und papillärem Typus unterscheiden sich diese Drüsenschläuche gegenüber den zuerst beschriebenen noch durch den ausserordentlich grossen Kernreichthum des zwischen den Schläuchen liegenden Stromas. Es ist dieser Kernreichthum gegenüber dem in unmittelbarer Nähe liegenden kernarmen Stroma so auffällig, dass hier die Schläuche nicht wie bei den Ersteren als epitheliale Drüsenschläuche im normalen Ovarialstroma, sondern als drüsenhaltige Heerde eines selbstständigen fremden Gewebes in der kernarmen Albuginea erscheinen.

Ich habe schon S. 6 erwähnt, dass ich bei Kindern keine Flimmerepitheldrüsenschläuche gesehen habe, dagegen fand ich Schläuche, welche sich von den übrigen vom Ovarialepithel ins Stroma dringenden Schläuchen durch die Anwesenheit deutlicher Basalzellen unterscheiden liessen und dadurch den Anfangstheilen der Flimmerepitheldrüsenschläuche wie wir sie soeben beschrieben haben, vollkommen gleich kommen. Gleichwie die Drüsenschläuche ohne Basalzellen zeigen auch diese Schläuche die gleichen verschiedenen Anfangsstadien in ein und demselben Ovarium neben einander, von der einfachen Epithelinsel im Ovarialepithel bis zum verzweigten Drüsenschlauch, wie durch nachfolgende Beobachtung illustrirt wird.

Bei einem 3jährigen Mädchen liegen in einem Umkreis von 1,44 mm Durchmesser 13 von einander abgetrennte rundliche Felder von 6—10 Epithelien im Durchmesser, welche letztere sich durch ihre Grösse und ihren schön runden oder ovalen hellen, bläschenförmigen Kern von niedrigem Ovarialepithel mit kleinen eckigen Kernen unterscheiden.

Die Kerne liegen dicht bei einander, so dass sich ihre Contouren oft berühren und zwischen ihnen und dem Stroma liegen jene kleinen runden Zellen mit dunklem, 0,003 mm breitem Kern in hellglänzendem Protoplasma — die Basalzellen. Daneben finden sich 12 einfache und 6 verzweigte Schläuche, welche alle in den tiefer liegenden Partien wie in den Anfangstheilen das nämliche cubische oder cylindrische Epithel und die Basalzellen zeigen wie die Felder und zwischen den Epithelien eines dieser Felder liegt eine Gruppe von 7 hellen Kernen um ein rundliches Lumen von 0,0015 mm im Quermesser geordnet.

Ich stehe nicht an, auch hier die sich um ein centrales Lumen

gruppirenden Kerne im Oberflächenepithel als die ersten Anfänge eines neuen Schlauches aufzufassen, mit dem Unterschied, dass ich die Zellgruppen, welche Basalzellen zeigen, als Anfänge späterer Flimmerepithelschläuche ansehe im Gegensatz zu den Drüsenschläuchen mit einfachem Cylinderepithel ohne Basalzellen.

Flimmerepitheldrüsenschläuche, welche an die Ovarialoberfläche ausmünden, haben schon Malassez und de Sinety [13] und nach ihnen Flaischlen [15], Frommel [17], Pfannenstiel [18 u. 19] und Williams [20 u. 21] beschrieben, und es erlauben die genauen Beschreibungen dieser Autoren ihre Beobachtungen ebenfalls nach den Eingangs skizzirten zwei Typen zu ordnen.

Zu Typus I gehören zunächst die Drüsenschläuche, welche Malassez und de Sinety [13] in den makroskopisch wenig veränderten Ovarien einer 38 Jahre und einer 40 Jahre alten Frau fanden, deren zweite Ovarien wegen multiloculärer Cystomentwickelung entfernt worden waren. Das Epithel dieser Schläuche ist im Anfangstheil nahe der Ausmündung an die Ovarialoberfläche cubisch bis cylindrisch und wurde erst in der Tiefe des Stromas und bei Erweiterung des Schlauchlumens flimmernd. Das der Ovarialoberfläche angehörende Schlauchende ist durch das gleiche Epithel begrenzt wie die benachbarte Ovarialoberfläche, und es liegen die Schläuche in Stromalagern, welche sich nicht vom Stroma entfernterer Stellen unterscheiden.

Ebenfalls zu Typus I gehören die Beobachtungen von Frommel [17], welcher an der Oberfläche beider wenig vergrösserten Ovarien einer 33 Jahre alten Frau ovale Felder sah, von welchen einfache, verzweigte und erweiterte Drüsenschläuche ins Stroma eindringen. Das begrenzende Epithel ist entgegen dem überall abgeplatteten Ovarialepithel schon an der Ausmündung der Schläuche an die Ovarialoberfläche sowie in ihrem Anfangstheil cylindrisch. Dagegen treten Flimmerhaare erst in den tiefer im Stroma liegenden Schlauchpartien auf, und das Stroma zwischen den Drüsenschläuchen unterscheidet sich nicht vom Stroma entfernterer Stellen des Ovariums.

Gleiche Drüsenschläuche beobachtete Pfannenstiel [18] in den makroskopisch wenig veränderten Ovarien einer 37jährigen Multipara. Die Schläuche wurden durch ein niedriges flimmerndes Cylinderepithel begrenzt und mündeten einerseits an die freie Oberfläche des Ovariums, während sie andererseits mit Cystchen zusammen-

hingen, deren niedriges Cylinderepithel Flimmerhaar trägt. Die zu diesen Schläuchen gehörende Abbildung giebt Pfannenstiel auch im Veit'schen Handbuch, Fig. 359, wieder.

Entgegen diesen Beobachtungen hat Flaischlen [15] flimmerzellenhaltige Drüsenschläuche, welche nach der ebenfalls mit Flimmerepithel bedeckten Ovarialoberfläche ausmünden, gesehen und dieselben in Fig. 1, 2 und 2a auf Taf. XV abgebildet und in Fig. 439 genau beschrieben. Seine Abbildungen und Beschreibungen stimmen in allen wesentlichen Punkten mit dem von mir beschriebenen Typus II überein.

Ich hebe ausdrücklich hervor, dass er ebenfalls als Träger der jüngeren Papillenbildungen ein sehr kernreiches Bindegewebe fand, wie ich dies in den Septen und den Papillen der Drüsenschlauchheerde abgebildet habe. Nur liegen bei Flaischlen die Drüsenschläuche nicht so dicht bei einander wie in meinen Beobachtungen.

Dagegen halte ich den in seiner früheren Arbeit auf Taf. VI Fig. 4 abgebildeten Drüsenschlauch für diese Frage bedeutungslos, da weder die Ausmündungsstelle, noch der Fundus des Schlauches noch das benachbarte Oberflächenepithel die geringste Andeutung von Flimmerhaaren zeigt.

Der Auffassung Flaischlen's über die Abstammung der Flimmerepithelien vom Keimepithel des Ovariums kann ich mich, gestützt auf die Beobachtungen aus den vorhergehenden Kapiteln, nicht anschliessen.

Daselbst habe ich an Hand meiner Beobachtungen gezeigt, dass die bei der Follikelbildung betheiligten Keimepithelabkömmlinge im extrauterinen Leben keine neuen Drüsenschläuche bilden und dass sich die Oberflächenkeimepithelien allerdings in Cylinderepithel umwandeln können und zu Cylinderepithelschlauchbildungen führen, welche aber bis ins hohe Alter den Charakter des mit einfachem Cylinderepithel ausgekleideten Drüsenschlauches beibehalten, ohne jemals Flimmerhaare zu bekommen, und dass trotzdem sich im nämlichen Schnitt desselben Ovariums wie an vielen anderen Stellen dieser Ovarien flimmerepithelhaltige Drüsenschläuche vorfinden.

Auch kann ich mich der in einer früheren Arbeit von Flaischlen ausgesprochenen Deutung der auf seiner Taf. III abgebildeten Drüsenschläuche als „embryonales Gewebe", d. h. Keimepithelschläuche, nicht anschliessen. Vergleicht man die Abbildungen Flaischlen's auf Taf. III, Fig. 1 u. 2 in Bd. VI mit meinen Ab-

bildungen von Granulosaschläuchen und Oberflächenepithelschläuchen auf Taf. III Fig. 5, Taf. IV Fig. 6 und 7, Taf. VI Fig. 8 und 11 und Taf. VII Fig. 13, so wird man Wendeler [23] zugeben, dass die Drüsenschläuche Flaischlen's wohl eher einer Thyreoideaanlage gleichen als Granulosaschläuchen.

Zur Erklärung der Genese der Flimmerzellen in den erwähnten Drüsenschläuchen macht Marchand [23] auf die schlauchförmigen Einsenkungen des Fimbrienepithels aufmerksam, welche namentlich am Uebergang des Epithels der Fimbria tubae auf dem Ovarium bei Neugeborenen beobachtet werden können und in der Regel keine Follikel zu liefern scheinen. Gleiche Beobachtungen machte Williams [20 u. 21] bei Ovarien einer Erwachsenen und konnte später sogar bei einem weiteren Fall flimmernde Cysten im Zusammenhang mit schlauchartigen Einstülpungen, die deutlich vom Fimbrienepithel aus ins Stroma eindrangen, nachweisen.

### b) Flimmerepithelschläuche ohne Zusammenhang mit der Ovarialoberfläche.

Taf. X Fig. 18; Taf. XI Fig. 19; Taf. XII Fig. 20 u. 20a; Taf. XIII Fig. 21.

Die nachfolgenden Beobachtungen zeigen, dass sich die Flimmerepithelien und ihre Vorstufen in gleicher Weise, wie an der Oberfläche und in gleicher Weise, wie wir bei den Granulosaheerden und den Vorstufen der Oberflächenepithelien gesehen haben, ohne Zusammenhang mit dem Ovarialepithel, den Follikeln oder den Resten des Parovariums regellos zerstreut in der Zona parenchymatosa ovarii vorfinden.

Hier liegen sie vereinzelt oder in Gruppen zu kleinen unregelmässigen Heerden oder mehr weniger langen, geraden oder auch dicht gewundenen Schläuchen geordnet, welche letztere bald an einem blinden Ende, bald an beiden Enden und vielfach an mehreren Stellen ihres ganzen Verlaufes cystenartige Erweiterungen ihres Lumens zeigen (Taf. X Fig. 18). Liegen die Cystchen dicht unter der Oberfläche des Ovariums, so heben sie die obersten Lagen der Albuginea buckelartig über die Oberfläche des Ovariums hervor.

In den soliden Heerden der Vorstufen von Flimmerepithelien liegen die ovalen oder rundlichen hellen bläschenförmigen Kerne in Abständen von $^1/_8$—$^1/_4$ Kernbreite neben einander.

Die Zellgrenzen sind in Form von dunklen Linien vielfach

deutlich zu sehen und lassen cubische Zellen erkennen, zwischen welchen kleinere rundliche dunkle Kerne in hellem Protoplasma innerhalb ebenfalls kleinen rundlichen Zellen — Basalzellen — liegen. In einzelnen Heerden wird eine feine Spalte sichtbar, gegen welche zu sich die zunächst liegenden Zellen in radiärer Stellung anordnen. Dabei nehmen die Zellen eine cylindrische Gestalt an und ihre Kerne rücken etwas gegen die Zellbasis. An vereinzelten Stellen werden sogar Flimmerhaare so deutlich sichtbar, dass jedes einzelne Haar für sich genau betrachtet werden kann. Sowie das Lumen die Grösse einer Zellbreite erreicht hat, ordnen sich die Zellen in einer einzigen Reihe um das Lumen, so dass nunmehr ein Flimmerzellen tragender Drüsenschlauch sichtbar wird.

Die Drüsenschläuche von schmalem Lumen sind vielfach von einer Reihe cubischer Zellen mit hellem bläschenförmigen Kern begrenzt. Bei geringen Erweiterungen des Lumens oder gar bei Uebergang der Schläuche in kleinste Cystchen werden die cubischen Zellen zuerst niedrig cylindrisch, um schliesslich immer schlanker und höher zu werden und sich so in hochcylindrische Epithelien umzuwandeln. Auch ihre Kerne nehmen an Länge zu, werden oval und in den grössten Zellen sogar länglich und am einen Ende leicht zugespitzt, wobei die Längsachse des Kernes stets in die Längsachse der Zelle zu liegen kommt. Während in den Drüsenschläuchen mit cubischem und niedrig cylindrischem Epithel oft gar keine oder nur vereinzelte Zellen mit Flimmerhaaren gesehen werden, nimmt der Flimmerbesatz namentlich an den hochcylindrischen Zellen oft derart zu, dass Flimmerzelle an Flimmerzelle liegend, die cystischen Erweiterungen der Schläuche in ununterbrochener Reihe begrenzen (Taf. XI Fig. 19).

In den Cystchen, welche dicht unter der Oberfläche liegen und die Oberfläche vorbuchten, finden sich Flimmerepithelien nur an der gegen die Tiefe liegenden Cystenwand, während die gegenüberliegende, gegen die freie Fläche gerichtete Cystenwand nur von niedrigem, theils cubischem, ja sogar abgeplattetem, flimmerlosem Epithel begrenzt wird, und die seitlichen Cystenwände zeigen alle Uebergänge von hochcylindrischem Flimmerepithel zum abgeplatteten flimmerlosen Epithel (Taf. XI Fig. 19).

Während so die Grösse der Epithelien und der Flimmerbesatz in hohem Maasse schwanken, finden sich constant in den engsten Drüsenschläuchen mit cubischem Epithel, wie in den Cystchen mit

Flimmerepithel und auch zwischen den abgeplatteten Epithelien in den oberflächlichen Cystchen jene schon in der Beschreibung der soliden Zellheerde und der mit der Oberfläche in Verbindung stehenden Flimmerepithelschläuche schon vielfach erwähnten Basalzellen (Taf. XI Fig. 19a.a.a.). Diese Zellen liegen vorwiegend zwischen Basis der Epithelien und Stroma, nicht selten aber auch zwischen den basalen Theilen zweier Zellen. Der Inhalt der grösseren Cystchen besteht aus abgelösten aufgequollenen Epithelien innerhalb feinkörniger Massen.

Das Stroma, welches diese Heerde, Drüsenschläuche und Cystchen umgiebt, unterscheidet sich nicht vom Stroma aus entfernteren anderen Stellen des Ovariums (Typus I). An anderen Stellen aber, namentlich da, wo reichliche Windungen der Schläuche sichtbar sind und Papillenbildung gegen das Schlauchlumen hin auftritt, sind deutliche Unterschiede im Stroma zu beobachten (Typus II). Hier liegen die um das 2—3fache vergrösserten Stromakerne in Abständen von ganzer Kernlänge. Die Zellgrenzen sind bei Färbung nach Gieson in Form von gelblichen Linien deutlich zu sehen und lassen nur eine spindelförmige Zellform erkennen, innerhalb welcher die Kerne in hellem Protoplasma liegen. Die Stromazellen liegen Zelle an Zelle und es fehlt die im übrigen Ovarialstroma reichlich vorhandene schön roth tingirte Substanz und nur erweiterte Kapillaren schieben die Stromazellhaufen aus einander (Färbung nach Gieson).

An verschiedenen Cystchen sieht man Vorgänge, welche auf Rückbildung deuten. Dabei verlieren die Epithelien ihre Flimmerhaare, sowie ihre schön cylindrische Form und ihre regelmässige Anordnung. Die Kerne werden eckig und zackig, und werden öfters durch hellglänzende Vacuolen zur Seite geschoben und halbmondförmig comprimirt. Die Epithelien sind gelockert, stehen nicht mehr senkrecht, sondern in verschiedenen Winkeln zum Stroma neben einander und an einzelnen Stellen fehlt der Epithelbesatz vollständig.

Während die Drüsenschläuche in ihrer Entwickelung und vollen Ausbildung, sowie auch die Cystchen mit schönem Flimmerbesatz von normalem Stroma begrenzt werden, tritt, sobald Rückbildungsvorgänge an den Epithelien beobachtet werden können, auch eine Veränderung der den Epithelien direct anliegenden Stromaschichten auf. Je nach Grösse des Cystchens und je nach dem Grade der

Rückbildung, findet sich direct unter dem Epithel eine mehr weniger breite kernarme eosinrothe Bindegewebsschicht mit ganz vereinzelten spindelförmigen dunklen Kernen, die parallel und concentrisch um die Cyste angeordnet sind. An vereinzelten Cystchen ist diese Schicht im Verhältniss zum Lumen der Cyste derart stark entwickelt, dass man unwillkürlich an das Bild einer Cyste innerhalb eines Corpus albicans erinnert wird (Taf. XII Fig. 20 [a]).

Die Innenfläche der Cyste ist häufig unregelmässig contourirt, die Epithelien zeigen kleine, feine, spitze, gegen das Lumen gerichtete Vorsprünge, Flimmerhaare dagegen fehlen. Oft sind die Zellgrenzen vollständig verschwunden, und eine syncytiumähnliche Protoplasmaschicht, in welcher die eckigen Kerne in einer Reihe liegen, begrenzt die Cyste nach dem Lumen hin. Ich halte dies alles für Zeichen der Degeneration; trotzdem finden sich zwischen Stroma und Epithel stets jene oben erwähnten Basalzellen (Taf. XII (Fig. 20a [a]).

Bei grösseren Hohlräumen, deren Epithel vollständig verschwunden oder abgelöst und schlecht gefärbt in kleinen Gruppen inmitten des körnigen Inhaltes sichtbar ist, besteht die Cystenwand nicht aus einer einheitlichen homogenen Schicht, sondern es setzt sich die Wand aus 4—6 concentrisch geordneten, in Wellenlinien die Höhle umkreisenden homogenen Bändern von ungefähr gleichmässiger Breite zusammen. Zwischen den einzelnen Bändern und in der Höhle ist spärliches lockeres Bindegewebe sichtbar.

Je mehr der Höhleninhalt schwindet, desto höher werden die Wellenberge und tiefer die Wellenthäler der schön eosinrothen homogenen Bänder und das Gebilde sieht einem Corpus albicans durchaus ähnlich (Taf. XIII Fig. 21).

Die Flimmerepitheldrüsenschläuche an der Oberfläche des Ovariums und in der Zona parenchymatosa werden heute von den meisten Autoren (Malassez und Sinety [13], Frommel [17], Flaischlen [15], Nagel [4], Williams [21], Pfannenstiel [24]) auf das Keimepithel zurückgeführt.

Den in früheren Zeiten als Matrix dieser Flimmerepithelien angesehenen Epoophorenschläuchen im Hilus ovarii schreibt man keine Bedeutung mehr zu. Selbst von Franqué [7], welcher bis heute wohl die diesbezüglich schönste Beobachtung von weiter Verbreitung der Urnierenreste im Ovarium beschrieben hat, spricht sich völlig negativ über die Wahrscheinlichkeit einer Kystombildung

BOSTON MEDICAL
APR - 1 1924

resp. wohl zunächst einer activen Adenombildung von Urnierenresten aus.

Der Ansicht Marchand's [23] von der Genese der Flimmerepithelschläuche aus Tubenepithelien der fimbria ovarica hat sich in seiner ersten Arbeit Williams [20] angeschlossen.

Schliesslich führt Kossmann [25] die Flimmerepithelschläuche auf abnorm localisirte Inseln tubaren Epithels, analog den Nebentuben, zurück.

Der Vollständigkeit halber führe ich noch die Auffassung v. Velitis [26] an, welcher Flimmerepithel aus Granulosazellen entstehen lässt.

Meine Beobachtungen haben zunächst gezeigt, dass in Ovarien, welche makroskopisch wenig Veränderungen zeigen, multiple Flimmerepithelanlagen vorkommen, sowohl in der Oberfläche als im Stroma, so dass wohl die Genese aus Tubenepithelien der fimbria ovaria nicht für alle Flimmerepithelheerde gelten kann. Trotzdem ich auch die Epoophorenreste im Hilus ovarii in lückenlosen Serien studiren konnte und vielfach kleine Cystchen und Papillenbildungen gesehen habe, so glaube ich dieselben trotzdem nicht als Matrix der Flimmerepithelschläuche ansehen zu dürfen. Und zwar erstens nicht, weil ich niemals einen Zusammenhang zwischen den Urnierenresten und jenen Flimmerepithelschläuchen nachweisen konnte, und zweitens aus den nämlichen Gründen nicht, welche v. Franqué [7] anführte, weil gerade bei den ectatischen Drüsenschläuchen und kleinen Cystchen der Urnierenreste das Epithel nirgends Zeichen einer activen Proliferation zeigte; im Gegentheil es fand sich meist ein niedriges Epithel, so dass die Cystchen, wie in der Beobachtung v. Franqué's als Retentionscystchen aufgefasst werden mussten.

Was nun die Genese der Flimmerepithelschläuche aus dem Keimepithel anbelangt, so darf ich, gestützt auf die Beobachtungen in Kapitel 1, 2 und 3, folgender Auffassung Raum geben:

Die Keimepithelabkömmlinge, welche bei der Follikelbildung eine Rolle spielen, kommen bei der Genese der Flimmerepithelschläuche, welche sich hauptsächlich im extrauterinen Leben entwickeln, nicht in Betracht, weil jene, wie wir gesehen haben, im extrauterinen Leben meist zu Grunde gehen, aber in Verbindung mit Follikeln das Schicksal dieser Follikel (Atresie) theilen. Es bleiben demnach nur noch die Oberflächenepithelien selbst und ihre Vorstufen, die Oberflächenkeimepithelien, übrig.

Was die Oberflächenepithelien anbelangt, so habe ich ebenso wenig Uebergänge des Oberflächenepithels zu Flimmerepithelien oder deren Vorstufen beobachtet, als ich in Kapitel 3 Uebergänge von Oberflächenepithelien zu Pflasterepithelien oder deren Vorstufen gesehen habe. Stets lagen die Flimmerepithelien, wie die Pflasterepithelien und wie jene kleinen Gruppen von Oberflächenkeimepithelien unvermittelt wie kleine Inseln zwischen den typischen Oberflächenepithelien der betreffenden Ovarien. Und vollends im Stroma ohne Zusammenhang mit dem Oberflächenepithel entwickeln sich die Flimmerepithelschläuche aus soliden Zellnestern und kleinen flimmerlosen Schläuchen (Taf. XI Fig. 19), deren Epithelien, abgesehen von den Basalzellen, mit dem Oberflächenepithel nicht zu verwechseln sind.

Es bleibt uns an epithelialen Bestandtheilen des Ovariums nur noch das Oberflächenkeimepithel übrig, von welchem wir schon die flimmerlosen Oberflächenepithelschläuche entstehen liessen.

Wenn schon in Flimmerepithelschläuchen zwischen den Flimmerepithelien flimmerlose Zellen liegen und in Drüsenschläuchen die Flimmerhaare an den schon cylindrischen Zellen erst bei einer gewissen Lumenweite auftreten, wenn sich die Flimmerhaare bei ihrer Rückbildung wieder in flimmerlose Zellen umwandeln, so möchte ich doch die Flimmerzellenschläuche von den einfachen Cylinderzellenschläuchen abtrennen und glaube nicht, dass die Flimmerzellen Abkömmlinge der gleichen Urzellen sind, wie die Cylinderzellen der Oberflächendrüsenschläuche. Denn erstens habe ich in denselben Ovarien, ja sogar in demselben Schnitt flimmerzellenhaltige Drüsenschläuche neben einfachen Cylinderzellencystchen gesehen, deren Epithel sich in voller Entwickelung befand, sehr schöne Kernfärbung zeigte und dessen Lumenweite dasjenige noch übertraf, bei welchen die Flimmerepithelien ihre Flimmerhaare entwickelten. Zweitens habe ich bei den einfachen Drüsenschläuchen niemals zwischen Epithel und Stroma jene kleinen, runden, dunklen Kerne in hellem Protoplasma — die Basalzellen — gesehen, welche bei den Flimmerzellschläuchen selbst in den Schlauchstücken ohne Flimmerhaare niemals fehlen. Drittens bilden die Vorstufen der Flimmerepithelien im Stroma, bevor sie sich zu Schläuchen ordnen, kleine solide Heerde von unregelmässiger Gestalt, während wir gesehen haben, dass die Vorstufen der Oberflächenepithelien sich um ein rundliches Lumen

gruppieren, sobald zu dessen Begrenzung die nöthige Zahl von sechs bis sieben Zellen im Querschnitt vorhanden sind.

Ich betrachte deshalb die Flimmerepithelien im Oberflächenepithel und in der Zona parenchymatosa als Zellen, welche nicht von den epithelialen Bestandtheilen des Ovariums abstammen, sondern als Zellen, welche als ins Ovarium verlagerte Epithelien aufgefasst werden dürften. Ich habe ferner beobachtet, dass nur diejenigen Flimmerepithelschläuche adenomartige Wucherungen und reichlich feine Papillen zeigen, welche unter dem Epithel ein besonders kernreiches, vom Ovarialstroma deutlich unterscheidbares Stroma zeigen, während die Flimmerepithelschläuche ohne dieses Stroma sich nur zu kleineren Cystchen entwickeln, deren Epithel bald zu Grunde geht, worauf die Cystenhöhle ähnlich wie bei der Follikelatresie durch das umgebende Stroma wiederum ausgefüllt wird oder durch Kalkablagerungen in der Cystenhöhle in eine Kalkkugel umgewandelt wird. Gestützt auf diese Beobachtungen ist es gerechtfertigt, die Flimmerepitheldrüsenschläuche im Ovarium in zwei Typen zu unterscheiden, wobei

Typus I die Flimmerepithelschläuche und Cystchen ohne besondere Bindegewebsschicht mit geringer Proliferationsfähigkeit und häufiger Rückbildung,

Typus II die Flimmerepithelschläuche mit eigenem Stroma und grosser Proliferationsfähigkeit darstellt.

## Einzelbeobachtungen von Flimmerzellschläuchen.

### Beobachtung 1.

Aus Ovarium 57. Klinische Abtheilung Niehans, B. W., 68 Jahre alt. Section 12. Januar 1898.

Diagnose: Spondylitis cervicalis — Atherom der Aorta.

Mikroskopische Untersuchung: Das mittlere Drittel des Ovariums zeigt infolge der Anwesenheit zahlreicher kleinerer und grösserer Cysten einen cavernösen Bau und zwischen den kleinsten Cystchen finden sich noch kleinere solide Heerde, welche an einzelnen Stellen ein spaltförmiges Lumen zeigen,

Ein solcher länglicher, an den Enden leicht zugespitzter Heerd von 0,075 mm Länge und 0,015 mm Breite ist in Obt. 44 auf 7 auf einander folgenden Schnitten zu sehen. Hier liegen im Heerd die ovalen oder rundlichen, hellen, bläschenförmigen Kerne in Abständen von $^1/_8$ bis

¼ Kernbreite. Die Zellgrenzen sind in Form von dunklen Linien nur an wenigen Zellen zu sehen und lassen eine kubische compacte Zellform erkennen, innerhalb welcher zart rosa tingirtes Protoplasma den Zellkern umgiebt. Zwischen diesen Zellen liegen kleinere dunkle, runde Kerne in hellem Protoplasma in rundlichen Zellen, deren Contouren in Form von dunklen Linien deutlich zu sehen sind. In Schnitt 2 und 3 dieses Heerdes wird eine 0,06 mm lange feine Spalte sichtbar, gegen welche zu sich die zunächst liegenden Zellen in radiärer Richtung ordnen. Dabei erhalten die Zellen cylindrische Gestalt; die Kerne rücken etwas gegen die Basis und an einzelnen Zellen sind Flimmerhaare so deutlich zu sehen, dass jedes einzelne Haar für sich genau betrachtet werden kann. Das den Zellenheerd direct umgebende Gewebe unterscheidet sich nicht vom übrigen Stroma.

Solche Zellheerde finden sich in grösserer Zahl zwischen kleineren Cystchen und Drüsenschläuchen. Sobald diese Heerde ein weiteres Lumen erhalten haben, ordnen sich die Epithelien derart, dass sie das Lumen in einer Reihe begrenzen und dabei niedrig cylindrische bis hochcylindrische Gestalt annehmen, je nachdem das Lumen kleiner oder grösser ist. Infolge dessen wird schliesslich der Drüsenschlauch und die kleine Cyste durch cylinderförmige Zellen begrenzt, welche eine Höhe von 0,015 mm und eine Breite von 0,075 mm erreichen können. Ihre Kerne liegen näher der Basis und fast an allen Epithelien ist ein 0,003—0,0045 mm hoher schöner Flimmersaum zu sehen. Liegen die Cystchen nahe der Ovarialoberfläche, so ist das gegen die freie Fläche gerichtete Epithel stets abgeplattet, während die gegen die Tiefe gerichtete Cystenwand noch niedrige cylindrische oder cubische Flimmerzellen hat und niemals tragen diese abgeplatteten Zellen Flimmerhaare. Zwischen der Basis der Epithelien und dem Stroma liegen vereinzelte kleine runde 0,0075 mm im Quermesser messende Zellen mit kleinem, 0,003 mm breitem dunklem Kern und hellglänzendem Protoplasma Basalzellen. Auch diese Flimmerepithelschläuche und kleinsten Cystchen umgiebt ein Stroma, das sich nicht vom Stroma anderer Stellen des Ovariums unterscheidet.

Grössere Cystchen von 0,05 mm Durchmesser zeigen das nämliche Epithel, dagegen tritt im Stroma ein homogener, nur ganz vereinzelte Bindegewebskerne haltender eosinrother Ring von 0,015 mm Breite auf, welcher die Epithelien zunächst umgiebt und sich deutlich vom übrigen kernreichen Stroma abhebt. In den Cystchen, welche diese erwähnte Grösse übertreffen, zeigen die Epithelien Zeichen der Rückbildung. Die Epithelien sind theils vom Stroma abgehoben, theils liegen sie ungeordnet auf der Cystenwand. Der Flimmerbesatz der Zellen fehlt auf weiten Strecken und die bis dahin cylindrische Form der Epithelien hat sich in eine mehr cubische, ja sogar rundliche verwandelt, innerhalb welcher die schön

runden und ovalen Kerne zu dunklen unregelmässigen Kernen zusammenschrumpfen, und andere Epithelien zeigen innerhalb des Protoplasmas hellglänzende Vacuolen, welche den Kern bei Seite drängen. Je grösser die Cyste, desto breiter erscheint der homogene Bindegewebsring, um bei der grössten 0,6 mm im Quermesser messenden Cyste eine Breite von 0,08 mm zu erreichen. Hier bildet sich nicht mehr ein einheitliches Band, sondern der eosinrothe homogene Bindegewebsring besteht aus mehreren 0,0015—0,0045 mm breiten, wellig verlaufenden Bindegewebsbündeln.

Der Inhalt der Cysten besteht aus einer feinkörnigen grauröthlich tingirten Masse, innerhalb welcher rundliche und aufgequollene Epithelien mit dunklen geschrumpften Kernen liegen. An einer anderen Stelle ist das kernarme eosinrothe Bindegewebe im Verhältniss zum Lumen der Cysten derart entwickelt, dass man unwillkürlich an das Bild einer Cyste innerhalb eines Corpus albicans erinnert wird. Diese kleine Cyste (Taf. XII Fig. 20 und 20 a) ist 0,15 mm lang und 0,975 mm breit und ihr Lumen ist durch eine Reihe heller unregelmässig contourirter Epithelkerne begrenzt, die bald Einschnürungen in ihrer Mitte, bald an drei und vier Stelllen zeigen. Die Zellgrenzen sind an keiner einzigen Zelle zu sehen, so dass die Kerne syncytiumartig in Abständen von $^1/_8$—$^1/_4$ Kernbreite regelmässig in einem gleichmässig 0,01 mm breiten homogenen zart rosarothen Band liegen.

Während das Band sich gegenüber dem Bindegewebe scharf abhebt, ist seine gegen das Lumen der Cyste gerichtete Fläche unregelmässig, uneben contourirt und zeigt gerade hier an einzelnen Stellen spitze, gegen das Lumen gerichtete Vorsprünge, die ich oben in der Zusammenfassung auf Degenerationsvorgänge zurückführe. Flimmerhaare sind keine sichtbar, dagegen finden sich wiederum zwischen Stroma und Epithelkernen jene kleinen 0,003—0,0045 mm breiten, runden, dunklen Kerne in runden Zellen innerhalb hellem Protoplasma, die Basalzellen, wie sie als epitheliale Zellen bei den Flimmerepithelschläuchen zu sehen sind. Die aus homogenem Bindegewebe bestehende eosinrothe Wand hebt sich scharf vom übrigen Stroma ab und hat, wie die Abbildung auf Taf. XII Fig. 20 zeigt, etwas wechselnde Breite. Gegen das Ovarialstroma hat die homogene Cystenwand die unregelmässige Form eines Corpus albicans.

### Beobachtung 2.

Aus Ovarium 61. G., 50 Jahre, Virgo, Menses regelmässig, kein Fluor, Neurasthenica. Im linken Parametrium ein mit der linken Uteruskante in Verbindung stehendes Myom.

Wegen Schmerzhaftigkeit wird am 30. Mai 1898 das Myom entfernt und die Patientin kastrirt.

Makroskopisch zeigt das rechte Ovarium keine Veränderungen, während das zweite Ovarium an circumscripter Stelle 3 kleine Bläschen zeigt.

Mikroskopische Untersuchung: Im mittleren Drittel und nicht weit von der vorderen Fläche entfernt liegen nahe bei einander 3 Cystchen, von denen das eine nur auf 4 und die beiden anderen auf 11 aufeinander folgenden Schnitten von 0,025 mm Dicke zu verfolgen sind. Das kleinere und das eine der grösseren Cystchen ist von einem einreihigen regelmässig geordneten Cylinderepithel begrenzt. Die Zellen sind bis 0,01 mm hoch und 0,006 mm breit und es liegen die ovalen bläschenförmigen Kerne in regelmässigen Abständen von $^1/_8$—$^1/_4$ Kernbreite neben einander. In allen Kernen ist neben kleineren Kernkörperchen ein besonders Grosses sichtbar. Das Protoplasma ist leicht gekörnt, eosinroth und es liegen die Kerne in der Mitte der Zellen.

Nur an vereinzelten Zellen sind deutliche Flimmerhaare sichtbar, dagegen finden sich überall jene kleinen runden Zellen mit kleinem, dunklem, rundem Kern in hellglänzendem Protoplasma Basalzellen, zwischen der Basis der Cylinderzellen und dem Stroma. Das Stroma, welches die Epithelien direct berührt, unterscheidet sich vom Stroma in weiterer Entfernung durch einen 0,003 mm breiten hellrothen kernarmen Ring, in welchem die schmalen Kerne mit ihrer Längsachse parallel zur Cystenperipherie gelagert sind.

In der dritten Cyste ist das Epithel mehr cubisch, jedoch ist seine gegen das Cystenlumen gerichtete Contour unregelmässig zackig. Die Kerne sind ebenfalls eckig und halbmondförmig comprimirt und öfter durch hellglänzende Vacuolen nach der einen oder anderen Seite verschoben. Dagegen können doch noch an vereinzelten Epithelien deutliche Flimmerhaare nachgewiesen werden und es fehlen auch hier die Basalzellen nicht. Das die Cyste direct begrenzende Stroma unterscheidet sich vom übrigen Ovarialstroma ebenfalls durch einen bis 0,01 mm breiten Ring von kernarmem hellrothem Bindegewebe, in welchem die vereinzelten Bindegewebskerne parallel zur Cystenoberfläche liegen.

Das Ovarium enthält in seiner Zona parenchymatosa sonst weder Corpora lutea und primordial oder wachsende Follikel, dagegen einige Corpora albicantia. Ausserdem finden sich neben den erwähnten Cysten 2 Gruppen von concentrisch geschichteten Halbkugeln zwischen welchen vereinzelte Epithelien liegen. Die Zona vaculosa enthält viele endarteritisch veränderte Gefässe und auf 24 auf einander folgenden Schnitten des Obt. 75—81 ein kleines Adenom des Grundstrangs (cf. S. 86 unten).

Das Oberflächenepithel zeigt infolge der vielen und tiefen Einkerbungen dieses Ovariums alle Uebergänge vom kubischen bis zum hochcylindrischen Epithel, aber nirgends sind an demselben Flimmerhaare zu sehen.

Beobachtung 3.

Aus Ovarium 9. W., 54 Jahre alt. Das linke Ovarium ist in eine grosse Cyste umgewandelt, in deren Lumen zahlreiche kleine Conglomerate von kleinen Cysten hineinragen. Der Inhalt ist zähe und ohne Mucinreaction. Stellenweise sind im Secret einzelne trübe Stellen zu sehen, welche aus Körnchenkugeln und aus Detritus bestehen. Die Cyste ist mit Becherzellen ausgekleidet. Im rechten Ovarium befindet sich eine kleine Cyste von 2—3 cm Durchmesser. Der übrige Theil des Ovariums ist sehr derb und steif.

Mikroskopische Untersuchung: Dicht unter der Oberfläche enthält das rechte Ovarium an fünf verschiedenen Stellen kleine Gruppen von kleinsten Hohlräumen und Drüsenschläuchen, welche alle keinen Zusammenhang mit dem Oberflächenepithel zeigen und gegenseitig vollständig unabhängig sind.

An einer Stelle (Bl. VI, Obt. 12, S. 2 u. ff.) liegen nur 4 kleine Hohlräume von rundlicher Form und 0,98 resp. 0,56 resp. 0,28 resp. 0,056 mm Durchmesser dicht neben einander, ohne gegenseitig durch Drüsenschläuche verbunden zu sein.

Nicht weit davon entfernt befindet sich ein an beiden Enden blind endigender 0,25 mm breiter gewundener Drüsenschlauch, welcher an verschiedenen Stellen seines Verlaufes, sowie an beiden Enden cystische rundliche Erweiterungen bis auf das 20fache seines ursprünglichen Lumens zeigt. (Bl. VI, Obt. 11, S. 1, bis Obt. 13, S. 3 = 14 Schnitte à 0,0025 mm.) An drei weiteren Stellen finden sich bald geradlinig, bald gewunden verlaufende, an beiden Enden blind endigende Drüsenschläuche, deren eines Ende sich zu einer 0,28, resp. 0,56, resp. 0,84 mm im grössten Quermesser messenden rundlichen Cyste erweitert hat. 2 dieser Cysten liegen dicht unter der Oberfläche, letztere buckelartig vorschiebend. (Bl. III, Obt. 1, R. 2, S. 1 u. ff., sowie Bl. II, Obt. 20, R. 1 S. 1 u. ff.)

Die dritte Cyste dagegen liegt am Uebergang der Zona parenchymatosa in die Zona vasculosa und stellt das erweiterte blinde Ende eines Schlauches dar, welcher von der Mitte der Zona parenchymatosa gegen die Tiefe zieht. Während die Epithelien in den schmalsten Schlauchstücken von nur 0,006 mm Lumenweite (Bl. VI, Obt. 11 u. ff. Cf. Taf. XI Fig. 19) nur aus kleinen 0,0075 mm hohen cubischen Zellen ohne Flimmerhaare und mit rundlichem, bläschenförmigem Kern bestehen, wachsen die nämlichen Epithelien in cystischen Anschwellungen des Lumens bis zu einer Höhe von 0,02 mm und einer Breite von 0,01 mm an und es zeigt sich alsdann auch der Flimmerbesatz. Dabei liegt der rundliche bis leicht ovale bläschenförmige Kern in der basalen Hälfte der hochcylindrischen Epithelzelle so, dass das farblose Lumen des Hohlraumes nebst dem Flimmersaum noch durch einen breiten rosaroten Proto-

plasmasaum begrenzt wird. An vielen cystischen Erweiterungen dieser Drüsenschläuche sind alle Uebergänge der Epithelien von den abgeplatteten flimmerlosen bis zu den hochcylindrischen mit schönem Flimmerbesatz zu sehen, namentlich sind stets diejenigen Epithelien, welche dicht unter der Oberfläche liegen, abgeplattet und flimmerlos, während die gegen die Tiefe gelegene Cystenwand mit der Einmündungsstelle des Drüsenschlauches noch hochcylindrische Epithelien mit schönem Flimmerbesatz tragen (Taf. X Fig. 18a und Taf. XI Fig. 19).

Etwas constantere Verhältnisse zeigt eine einzige Drüsenschlauchgruppe, die auch dicht unter der Oberfläche gelegen ist.

Hier sind nur an ganz vereinzelten Stellen und an einem einzigen Schlauchabschnitt etwas reichlicher die oben beschriebenen Flimmerzellen mit schönen deutlichen Flimmerhaaren und basalständigem rundlichem oder leicht ovalem Kern und schön rosarothem Protoplasma zu sehen. Die meisten Drüsenschläuche trotz reichlichen Erweiterungen, sowie auch die gegen die Tiefe gerichtete Cystenwand selbst sind mit flimmerlosen Cylinderepithelien besetzt, deren längliche stäbchenförmige Kerne die ganze hohe Cylinderzelle erfüllen und in Abständen von höchstens $^1/_8$ Kernbreite dicht neben einander liegen. Auch hier sind die in der Cyste gegen die Ovarialoberfläche gelegenen Epithelien abgeplattet wie in den flimmerzellhaltigen Cysten. Trotzdem liegen auch an diesem Drüsenschlauch wie an allen übrigen zwischen der Basis der Epithelien und dem begrenzenden Stroma kleine, bis 0,0075 im Durchmesser messende rundliche Zellen mit kleinem rundem 0,003—0,0045 mm breitem dunklem Kern die Basalzellen. An anderen Orten finden sich ausserdem vier epithellose Hohlräume, in welchen der Inhalt um verschiedene Punkte concentrisch geordnet ist. Diese Hohlräume sind durch kernarmes, hellrosa tingirtes Stroma begrenzt, welches allmälig in das übrige Stroma des Ovariums übergeht.

Im Uebrigen zeigt dieses Ovarium ein regelmässiges, vielfach gut erhaltenes flimmerloses cylinderförmiges Oberflächenepithel, welches an vielen Stellen durch perioophoritische bindegewebige Auflagerungen bedeckt ist. An einer einzigen Stelle dringt das Epithel zunächst flimmerlos von der Oberfläche schlauchförmig in die Tiefe, um sich in eine flimmerepithelhaltige Cyste umzuwandeln. Ausserdem finden sich nebst den Resten des Wolf'schen Körpers im Hilus ovarii häufige, stark gefaltete Corpora albicantia.

### Beobachtung 4.

Aus Ovarium 75. W., 35 Jahre alt. Wegen Myomata uteri Kastration. Makroskopisch zeigen die beiden Ovarien keine Besonderheiten, während mikroskopisch das linke Ovarium Flimmerepithelschläuche zeigt, welche von der Oberfläche in die Tiefe dringen (vide S. 40 drittes Alinea). Das nämliche Ovarium zeigt ausserdem noch folgenden Befund:

Mikroskopische Untersuchung: Dicht neben den auf S. 40 beschriebenen und mit dem Oberflächenepithel in Zusammenhang stehenden flimmerepithelhaltigen Drüsenschläuchen liegt ohne Zusammenhang mit dem Oberflächenepithel ein 0,7 mm langes und 0,2 mm breites ovales Feld, welches in seinen Durchmessern allmälig abnehmend auf 11 auf einander folgenden Schnitten sichtbar ist. Im Felde liegen dicht neben einander gewundene Drüsenschläuche, welche zum Theil ein noch spaltförmiges 0,003—0,0045 mm breites Lumen zeigen, zum Theil aber auch cystische Erweiterungen desselben bis auf 0,13 mm Durchmesser aufweisen. Die Lumina sind in den engen Schläuchen durch cubische Zellen, in den erweiterten dagegen durch Flimmerepithelien begrenzt, welche eine Höhe bis 0,02 mm erreichen. Ihre grossen runden oder leicht ovalen bläschenförmigen Kerne liegen in Abständen von $^1/_4$—$^1/_2$ Kernbreite an der Basis der Zellen. Zwischen den Epithelien und dem Stroma liegen jene runden kleinen subepithelialen Zellen mit dunklem Kern in hellem Protoplasma. Das die Drüsenschläuche unmittelbar umgebende Stroma unterscheidet sich vom Stroma in weiterer Entfernung durch ausserordentlichen Kernreichthum. Dieses kernreiche Gewebe grenzt sich gegen die übrige kernarme Albuginea, in welcher ausschliesslich dieser Heerd eingelagert ist, so scharf ab, dass dieses ganze Feld wie eine Einlagerung eines selbstständigen fremden Gewebes erscheint.

Das Ovarium enthält in seinen übrigen Theilen nichts Besonderes.

## Beobachtung 5.

Aus Ovarium 26. W. S., 65 Jahre alt, verheirathet. Verstarb auf der med. Klinik 29. August 1896. Section Nr. 193 vom 31. August 1896. Sectionsbefund: Aneurysma Art. hepat. Blutungen. Schleimhautdefect im Rectum. Gallensteine.

Uterus klein, im Cervix ein kleiner gestielter Polyp. Im rechten Ovarium an der hinteren Seite kleine Cysten. Im linken Ovarium Atrophie.

Mikroskopische Untersuchung des rechten Ovariums: In der Mitte der lateralen Hälfte des Ovariums ist auf 50 auf einander folgenden Schnitten das Stroma von der Oberfläche bis zum Hilus von Drüsenschläuchen und Cysten derart durchsetzt, dass nicht ein einziger Schnitt gefunden werden kann, auf welchem nicht zahlreiche Drüsen- und Cystenlumina sichtbar sind. Trotzdem kann nirgends ein Zusammenhang dieser Gebilde mit dem Oberflächenepithel oder den Resten des Wolf'schen Körpers im Hilus ovarii nachgewiesen werden. Die Cysten sind von wechselnder Grösse und liegen in der Tiefe des Ovariums, während die Drüsenschläuche mit spaltförmigem Lumen nahe der Oberfläche liegen und gleichviel ob reichlich oder wenig verzweigt stets gegen die Ovarial-

oberfläche verlaufen, um daselbst einzeln oder zu zweien in eine grössere Cyste einzumünden, welche die eine bis zwei Zellen breite oberste Zellschicht der Albuginea über das Niveau der Ovarialoberfläche buckelartig vorbuchtet. In den Schläuchen liegen die schön ovalen ziemlich chromatinreichen Kerne in Abständen von $^1/_8$—$^1/_4$ Kernbreite in einer Reihe neben einander und die Zellgrenzen sind in Form von dunklen Linien deutlich zu sehen und lassen Cylinderform der Epithelien erkennen. Das Protoplasma ist zart eosinroth tingirt und begrenzt als rother Saum das spaltförmige Lumen, da die Kerne näher der Basis der Epithelien liegen. In den Drüsenschläuchen und ganz besonders in den Erweiterungen derselben, sowie am Uebergang der Schläuche in die Cyste tragen die Cylinderzellen bis 0,0045 mm hohe schöne deutliche Flimmerhaare und zwischen Epithel und Stroma sind vereinzelt kleinere, runde, dunkle Kerne in hellglänzendem Protoplasma zu sehen Basalzellen. Die Cylinderepithelien erreichen ohne Flimmersaum eine Höhe von 0,02 mm und eine Breite von 0,006 mm. In den Cysten, in welche die Drüsenschläuche münden, ist das Epithel ein wechselndes. Während die gegen die Tiefe des Ovariums gerichtete Cystenwand vom gleichen Flimmerepithel begrenzt wird wie die Drüsenschläuche, nimmt das Epithel an den Seitenwänden der Cyste an Höhe ab und verliert die Flimmerhaare, um nach kurzem Uebergang in cubisches Epithel auf der gegen die freie Fläche des Ovariums gerichteten Seite der Cyste in vollständig plattes Epithel überzugehen. Der Inhalt der Cysten ist eosinroth, fein granulirt und enthält abgestossene Epithelien, und das die Drüsenschläuche, sowie die Endcysten begrenzende Stroma unterscheidet sich nicht vom Stroma an anderen Stellen des Ovariums.

Tiefer im Stroma finden sich kleine kugelförmige und ovale Cysten, sowie gleichmässig erweiterte Drüsenschläuche und solche mit beidseitiger cystischer Erweiterung ihrer blinden Enden, welche alle ebenfalls durch ein einseitiges Flimmerepithel begrenzt sind und das Stroma, welches diese Gebilde umgiebt, unterscheidet sich nicht vom Stroma anderer Stellen dieses Ovariums.

In der Zone der wachsenden Follikel nahe der Zona vasculosa liegen die grössten Cysten. Allein sie sind nicht schön rund oder oval wie die kleineren Cysten, sondern oft eckig und zusammengedrückt. Dementsprechend zeigt auch ihr Epithel Zeichen der Rückbildung. An vielen Stellen fehlt das Epithel vollständig, trägt keine Flimmerhaare mehr und bekleidet gelockert die Cystenwand, während wiederum andere Stellen der nämlichen Cyste noch vollständig intactes Flimmerepithel mit schönen deutlichen Flimmerhaaren tragen. Eine solche Cyste von 5 mm Länge und $1^1/_2$ mm Breite und rautenförmig comprimirter Gestalt zeigt ausserdem eine 0,5 mm lange Strecke, von welcher das flimmerlose Cystenepithel in Form von dicht neben einander liegenden auf 17 auf einander folgenden Schnitten

zu verfolgenden Drüsenschläuchen 0,04 mm tief ins Stroma dringt. Während in keinem dieser Drüsenschläuche Flimmerhaare zu sehen sind, finden sich überall Basalzellen im Stroma. Das diese comprimirten Cysten begrenzende Stroma unterscheidet sich gegenüber dem Stroma anderer Stellen des Ovariums durch seine homogene eosinrothe Farbe, welche sich schön vom dunklen kernreichen Stroma des übrigen Ovariums abhebt. Neben diesen Cysten finden sich ausserdem noch epithellose Hohlräume, deren Inhalt, bestehend aus fein granulirten eosinrothen Massen und abgestossenen Epithelien, sowie deren kernarme, die Höhle begrenzende Stromaschicht die Natur der Höhle erkennen lässt. Die übrigen Schnitte des Ovariums zeigen vereinzelte Corpora albicantia in kernreichem Stroma neben vielen durch Endarteritis obliterirten Gefässen. Primitivfollikel, wachsende Follikel und degenerirende Follikel fehlen.

### Beobachtung 6.

Aus Ovarium 25. W. S., 65 Jahre alt, verheirathet. Verstarb auf der med. Klinik am 29. August 1896. Section W. 193 v. 31. August 1896. Sectionsbefund: Aneurysma art. hepat. Blutungen. Schleimhautdefect im Rectum. Gallensteine.

Uterus klein, im Cervix ein kleiner gestielter Polyp. Im rechten Ovarium an der hinteren Seite kleine Cysten. Im linken Ovarium Atrophie.

Mikroskopische Untersuchung des linken Ovariums (rechtes Ovarium siehe Beobachtung 5). Im medialen Drittel und an der vorderen Fläche des Ovariums liegt nahe der Oberfläche eine rundliche, ca. 0,3 mm im Quermesser messende Cyste, umgeben von 6 weiteren kleinsten, rundlichen bis leicht ovalen Hohlräumen von 0,03—0,075 mm Durchmesser. Diese kleinen Hohlräume von kugeliger Form sind alle durch eine einzige Reihe cubischer bis niedrig cylindrischer Epithelien begrenzt, mit rundem bis leicht ovalem, hellem, bläschenförmigem Kern in gegenseitigen Abständen von $^1/_8$—$^1/_4$ mm Kernbreite in helleosinrothem Protoplasma. Je kleiner diese Hohlräume sind, desto niederiger ist ihr Epithel und desto heller die Kerne. In keiner dieser kleinen Cysten sind Flimmerhaare zu sehen, dagegen sieht man zwischen Epithel und Stroma vereinzelt jene kleinen runden, dunklen Kerne in hellglänzendem Protoplasma, wie wir sie in gleicher Form, Grösse und Anordnung schon bei den mit der Ovarialoberfläche in Verbindung stehenden Flimmerepithelschläuchen gesehen haben. Die grössere, 0,3 mm im Quermesser messende, etwas unregelmässig contourirte, aber im Allgemeinen rundliche Cyste ist ebenfalls durch eine Reihe hoher, schlanker Cylinderepithelien begrenzt, welche aber an verschiedenen Stellen gelockert erscheinen und nicht mehr in demselben Niveau liegen und gerade an diesen Stellen auch Unregel-

mässigkeiten in der Form aufweisen. Die Kerne sind meist schön oval und ziemlich chromatinreich, dagegen zeigen auch die Kerne der unregelmässigen Cylinderepithelien unregelmässige Contouren — sie sind eingebuchtet, eckig und haben an einzelnen Zellen sogar ein geschrumpftes Aussehen. Alle Kerne liegen an der Basis der Epithelien, so dass das farblose Cystenlumen durch einen zart rosarothen Protoplasmasaum begrenzt wird, welcher, da wo die Epithelien gut erhalten sind, noch einen deutlichen Flimmersaum trägt, an dem bis 0,0045 mm lange Flimmerhaare deutlich sichtbar sind.

Zwischen den Epithelien und dem Stroma liegen wie bei den kleineren Hohlräumen vereinzelte runde, kleine, dunkle Kerne in kleinen, rundlichen Zellen mit hellglänzendem Protoplasma. Die Zellen sind bis 0,02 mm hoch und 0,006 mm breit und ihre Kerne haben eine Höhe von 0,0075 mm und eine Breite von 0,0045 mm. Das die Basis der Epithelien direct berührende Stroma bildet einen homogenen, eosinrothen, glänzenden, 0,015 bis 0,03 mm breiten Ring, in welchem ganz vereinzelte längliche dunkle Bindegewebskerne liegen. Dadurch scheint die Cyste eine besondere bindegewebige kernarme Wand zu besitzen, welche sich deutlich vom kernreichen übrigen Stroma des Ovariums abhebt und völlig identisch erscheint mit der kernarmen schmalen Bindegewebswand, welche die degenerirenden kleineren Follikel und, wie ich in einem früheren Kapitel gezeigt habe, auch die degenerirenden Granulosaheerde umgibt. Im Lumen der Cyste liegt fein granulirter eosinrother Inhalt nebst einigen abgestossenen Epithelien. Das Oberflächenepithel ist ein einfaches niedriges Cylinderepithel ohne Flimmerhaare. In der Zona parenchymatosa fehlen Primitivfollikel und wuchernde sowie degenerirende Follikel vollständig, dagegen finden sich einige Corpora albicantia, welche sich schön vom kernreichen Stroma abheben und in der Zona vasculosa sind viele durch Endarteritis zu völligem Verschluss gelangte Gefässe.

### Beobachtung 7.

Aus Ovarium 62 (Schwesterovarium von Beobachtung 2). G., 50 Jahre alt, Virgo, Menses regelmässig, kein Fluor, Schmerzen in der rechten Bauchhälfte. Im linken Parametrium ein mit der linken Uteruskante in Verbindung stehendes Myom.

Am 30. Mai 1898 wird das Myom wegen Schmerzen exstirpirt und die Frau kastrirt.

Makroskopisch zeigt das Ovarium am lateralen Pol und an der vorderen Fläche eine 3—3,5 mm breite Stelle, an welcher zwei kleinste Bläschen sichtbar sind. Sonst entspricht die Form und das Aussehen des Ovariums dem Alter der Trägerin.

Mikroskopische Untersuchung: In der lateralen Hälfte des

Ovariums und dicht unter seiner vorderen Fläche findet sich ein 3 mm breites und 2 mm hohes Feld, in welchem das Stroma von Drüsenschläuchen und Cystchen bis dicht unter die Oberfläche durchsetzt ist. Das Lumen der Drüsenschläuche ist sehr verschieden in Form und Grösse. Bald ist es im Längsschnitt nur spaltförmig und zeigt im Querschnitt einen kleinen runden farblosen Kreis von 0,0015 mm Durchmesser. An anderen Stellen ist das farblose Lumen weiter und zeigt auf dem Längsschnitt bald engere bald weitere Stellen in regelmässiger Abwechselung und schliesslich erweitern sich die dicht unter der Oberfläche liegenden Schläuche zu kleinen cystischen Hohlräumen. Das die Schläuche begrenzende Epithel ist in den kleinsten Schläuchen wie in den Schläuchen mit wechselndem und weitem Lumen stets ein einreihiges Flimmerepithel und nur in den dicht an der Oberfläche liegenden Cystchen und in diesen nur an der gegen die freie Fläche gerichteten Cystenwand fehlen die Flimmerhaare, während sie an der gegen die Tiefe gerichteten Wand noch schön erhalten sind. Die Epithelien haben Cylinderform und erreichen eine Höhe von 0,018 mm ohne den bis 0,06 mm hohen Flimmersaum. Die ovalen, ziemlich chromatinhaltigen Kerne liegen in Abständen von $^1/_4$ Kernbreite im basalen Theil der Zelle, so dass das farblose Lumen nach dem Flimmersaum zunächst durch einen schön roth tingirten, ebenfalls bis 0,06 mm breiten Protoplasmasaum begrenzt wird, in welchem die Zellgrenzen in Form von dunklen Linien zu sehen sind. Zwischen dem Stroma und dem basalen Theil der Epithelien liegen Basalzellen.

An vielen Stellen der erweiterten Drüsenschläuche sind Papillen zu sehen. Die kleineren sind bis 0,6 mm hoch und sind nur von Epithelien gebildet, welche in einer Reihe um eine in der Mitte der Papille verlaufende ideale Achse geordnet sind. Die grösseren Papillen sind bis 0,8 und 1,0 mm hoch und zeigen im Längsschnitt eine vom Stroma in die Papille eindringende bindegewebige Achse von 2—3 Kernbreiten, um welche die Flimmerepithelien ebenfalls in einer Reihe gleichmässig angeordnet sind.

In den cystisch erweiterten Drüsenschläuchen wird das auf der gegen die Tiefe gelegenen Wand noch hohe Flimmerepithel an den seitlichen Wänden allmälig niedriger, um auf der gegen die freie Fläche des Ovariums gerichteten Fläche cubisch und gar abgeplattet zu werden. Dabei verlieren die meisten Epithelien ihre Flimmerhaare, während auch hier noch die kleinen, runden, dunklen Kerne in hellem Protoplasma zwischen der Basis der Epithelien und dem Stroma zu sehen sind. Im Lumen der Cysten liegen viele abgelöste Epithelien vereinzelt und in kleineren Verbänden. Nur an einzelnen Epithelien sind noch Flimmerhaare zu sehen, während die meisten neben dem Verlust der Flimmerhaare auch ihre Cylinderform in eine rundliche unregelmässige Form geändert

haben. Die Kerne sind geschrumpft, dunkel, oft eckig und liegen in stark grobkörnigem eosinrothem Protoplasma. Das die Schläuche umgebende Stroma unterscheidet sich in weitaus den meisten Schnitten nicht vom Stroma aus weiter entfernten Stellen dieses Ovariums. Dagegen sind vereinzelte papillenhaltige Schläuche von einem Stroma umgeben, in welchem die um das Zwei- und Dreifache vergrösserten Kerne in Abständen von ganzer Kernlänge liegen. Die Zellgrenzen sind bei Färbung nach Gieson in Form von gelblichen Linien deutlich sichtbar und lassen spindelförmige Zellform erkennen, innerhalb welcher die Kerne in hellem Protoplasma liegen. Diese Stromazellen liegen Zelle an Zelle und es fehlt zwischen ihnen die im übrigen Ovarialstroma so reichliche rothe Substanz. Dagegen sind an zahlreichen Stellen die Stromazellen durch kleine Capillaren aus einander geschoben.

Im Uebrigen zeigt das Ovarium ein namentlich in den Einkerbungen noch gut erhaltenes niedriges einreihiges Cylinderepithel mit leicht ovalem, ziemlich dunklem Kern ohne Flimmerhaare. Nirgends können Verbindungen des Oberflächenepithels mit den oben beschriebenen Drüsenschläuchen nachgewiesen werden. Primärfollikel und wachsende Follikel fehlen. Neben Corpora alba finden sich im Hilus ovarii Reste des Wolf'schen Körpers und zahlreiche endarteritisch veränderte Gefässe.

### Beobachtung 8.

Ovarium 58 (Schwesterovarium von Beobachtung 1). Chirurgische Abtheilung Niehans: B. W., 68 Jahre alt. Section 12. October 1898.

Diagnose: Spondylitis cervicalis; Atherom der Aorta.

Makroskopisch zeigen die Ovarien beidseitig zahlreiche Cystchen von 1—3 mm Durchmesser und klarem Inhalt.

Mikroskopische Untersuchung: Vom mittleren Drittel bis zum lateralen Pol zeigt die Zona parenchymatosa zahlreiche Drüsenschläuche, kleinere und grössere Cystchen, zwischen welchen kleinere solide Heerde liegen.

Die soliden Heerde sind meist länglich, oval und erreichen eine Länge von 0,1 m und eine Breite von 0,05 mm. Hier liegen die runden bis leicht ovalen 0,0045—0,006 mm breiten, ziemlich hellen Kerne in Abständen von $^1/_8$—$^1/_4$ Kernbreite. Die Zellgrenzen sind in Form von dunklen Linien deutlich zu sehen und lassen eine cubische compacte Zellform erkennen, innerhalb welcher rosa tingirtes Protoplasma den Kern umgiebt. Zwischen diesen Zellen liegen kleine, dunkle, runde Kerne in hellem Protoplasma. An einzelnen soliden Heerden wird bald an der einen, bald an der anderen Seite eine Spalte sichtbar, um welche sich die zunächst liegenden Epithelien radiär anordnen. Dabei bleiben die Zellen noch cubisch oder werden niedrig cylindrisch und ihr Kern rückt

näher gegen die Basis und an einzelnen niedrigen Cylinderepithelien sind deutliche Flimmerhaare zu sehen. Mit Zunahme des Lumens wird der Epithelbesatz einreihig. Die Zellen werden cylinderförmig und erreichen eine Höhe von 0,006 mm und eine Breite von 0,002 mm. Der Kern liegt nahe der Basis, er ist chromatinreich, bald von runder, bald von leicht ovaler Form und die Zellen tragen einen deutlichen Flimmerbesatz. Zwischen der Basis der Epithelien und dem Stroma liegen vereinzelte kleine, runde 0,0075 mm im Quermesser messende Zellen mit einem kleinen 0,003 mm breiten dunklen Kern im hellglänzenden Protoplasma, die Basalzellen. Das die soliden Zellheerde, die Drüsenschläuche und die kleinsten Cystchen begrenzende Stroma unterscheidet sich nicht vom Stroma anderer Stellen des Ovariums.

Oft wird das eine gegen die freie Fläche des Ovariums gerichtete Ende eines Drüsenschlauches cystisch erweitert und der Epithelbesatz der Cyste bleibt der gleiche wie im Schlauch. Von der Fläche gesehen zeigt die cystische Erweiterung ein zierliches Mosaik schöner grosser polyedrischer Zellen, mit 0,06 mm breitem rundem bis leicht ovalem bläschenförmigem Kern. Zwischen diesen Zellen liegen vereinzelte 0,006 mm breite rundliche Zellen, mit den 0,003 mm breiten Kernen in hellglänzendem Protoplasma — die Basalzellen.

In Cystchen von 0,15 mm Durchmesser und mehr zeigen die Epithelien das soeben beschriebene Verhalten, dagegen wird das angrenzende Stroma zu einem homogenen, eosinrothen, kernarmen Bindegewebsstreifen, welcher sich deutlich vom benachbarten Gewebe abhebt. In grösseren Cystchen zeigen die Epithelien deutliche Zeichen der Rückbildung. Sie liegen in grösseren Strecken im Cystenlumen und von der Wand abgehoben. Ihre Zellgrenzen sind nicht mehr deutlich sichtbar und die Kerne sind unregelmässig contourirt oder gar geschrumpft und stark chromatinhaltig. Der Flimmerbesatz ist nur noch an einzelnen Stellen zu sehen und die schön cylindrische Form der Epithelien hat sich in eine mehr cubische, ja sogar rundliche Zellform verwandelt. Im lateralen Drittel des Ovariums liegen einzelne Cystchen dicht unter der Oberfläche, die letztere sogar etwas gegen das freie Lumen vorbuchtend. In diesen Cystchen ist das gegen die freie Fläche des Ovariums gerichtete Epithel abgeplattet flimmerlos, während das gegen die Tiefe gerichtete Epithel noch cubische und cylindrische Zellen mit deutlichem Flimmersaum aufweist.

Niemals fehlen zwischen den Epithelien und dem Stroma die schon öfters erwähnten kleinen, runden, dunklen Kerne in hellglänzendem Protoplasma.

Je stärker die Rückbildungserscheinungen am Cystenepithel ausgesprochen sind, was der zunehmenden Grösse der Cyste parallel geht und gerade an den grössten Cystchen am deutlichsten zu sehen ist, desto

breiter wird die homogene eosinrothe Stromaschicht. Dabei erscheint die Cystenwand nicht als einheitliches, compactes rothes Band, sondern es setzt sich dasselbe aus mehreren 0,0015 mm breiten, homogenen, eosinrothen Bindegewesbündeln zusammen, welche wellig die Cyste umgeben und vereinzelte Bindegewebskerne in sich schliessen. Der Inhalt der Cysten besteht aus einer feinen, grauröthlich tingirten Masse, innerhalb welcher rundliche aufgequollene Epithelien mit dunklen geschrumpften Kernen liegen und an anderen Stellen findet sich diese grauröthliche Masse in unregelmässig geformten Höhlungen, offenbar collabirten Cysten, ohne jede Spur von epithelialer Auskleidung.

Bei einzelnen collabirten Cysten ohne Epithelbesatz wird der grauröthliche Inhalt von einer Seite her durch vordringendes kernarmes Bindegewebe eingedrückt. Auch hier besteht die Bindegewebsschicht nicht aus einer einheitlichen kernarmen Masse, sondern sie setzt sich zusammen aus ganz schmalen (0,0015—0,003 mm breiten) homogenen Bindegewebsstreifen, welche in welliger Anordnung gegen den Cysteninhalt vordrängen.

An anderen Stellen sieht man grosse Felder ausgefüllt von den nämlichen concentrisch geordneten gleichbreiten kernarmen eosinrothen Streifchen, zwischen welchen in Lücken zahlreiche ziemlich chromatinreiche längliche Kerne liegen.

Diese Felder entsprechen in ihrer wechselnden Grösse ebenfalls den verschieden grossen Flimmercysten. Die letzten Endstadien dieser Rückbildung haben vollständig das gleiche Aussehen wie die Corpora albicantia. Sie stellen ein annähernd rundliches, unregelmässig contourirtes Feld dar, bestehend aus zahlreichen concentrisch geordneten, homogenen, kernarmen Bindegewebsstreifchen, welche in Falten ein unregelmässig contourirtes Lumen umgeben, in dem theils comprimirter grauröthlicher Inhalt, theils zarte Bindegewebsfasern zu sehen sind (cf. Taf. XIII Fig. 21).

## Sechstes Kapitel.

## Die Becherzelldrüsenschläuche.

### a) Drüsenschläuche mit Becherzellen im Zusammenhang mit der Ovarialoberfläche.

Taf. XIII Fig. 22.

Der Epithelbesatz dieser Drüsenschläuche besteht vorwiegend aus einer Reihe hoher Cylinderepithelien (von 0,022 mm Länge und 0,015 mm Breite). Letztere unterscheiden sich vom Epithel der einfachen Cylinderepithelschläuche, abgesehen von ihrer bedeutenden Grösse, ganz besonders durch ein reichliches, helles Protoplasma,

welches mehr als die gegen das Schlauchlumen gerichtete Hälfte der Epithelien erfüllt, wodurch das Lumen durch einen breiten, hellen Protoplasmasaum begrenzt wird.

In den dem Stroma anliegenden Hälften der Epithelien liegen trotz der hochcylindrischen Zellform meist runde, selten leicht ovale bis 0,012 mm breite, dunkle Kerne, und die Zellgrenzen sind in Form von feinen, röthlichen Linien besonders schön zwischen den kernlosen Abschnitten der Epithelien zu sehen. Zwischen diesen gegen das spaltförmige Lumen theils geradlinig, theils unregelmässig contourirten Cylinderzellen liegen stets ebenso lange Zellen, deren Grenzlinien durch den stark glänzenden Inhalt auf das Vier- bis Fünffache auseinander getrieben sind und dadurch der Zelle ein gegen das Lumen des Drüsenschlauches keulenförmig angeschwollenes Aussehen geben. Diese Zellen haben gegenüber den Cylinderzellen eine gegen das Schlauchlumen gerichtete abgerundete freie Fläche von 0,01 mm Breite und ihre kleinen, schmalen, halbmondförmigen, gegen das Zellinnere concaven, dunklen Kerne sind durch den glänzenden Inhalt an die Basis der Zelle verdrängt. Ausser diesen Becherzellen finden sich zwischen den Cylinderzellen an einigen Stellen häufiger, an anderen Stellen seltener, schmale Cylinderzellen von gleicher Länge wie jene. Sie berühren ebenfalls das Stroma und enthalten, etwas zugespitzt auslaufend, einen ovalen, in besonders schmalen Zellen sogar stäbchenförmigen, dunklen Kern. In einigen Schlauchabschnitten sind die schmalen Zellen mit stäbchenförmigem Kern sogar häufiger als die grossen Cylinderepithelien mit rundem Kern. Mag die eine oder die andere Epithelform vorherrschen, immer finden sich, zwischen die basalen Theile der Epithelien eingeschoben, vereinzelte kleine, runde, dunkle Kerne, in hellglänzendem Protoplasma Zellen, welche wir schon bei den Flimmerepitheldrüsenschläuchen unter dem Namen „Basalzellen“ kennen gelernt haben.

In der Verbindung dieser Schläuche mit der Ovarialoberfläche können zwei Arten unterschieden werden.

Einmal stehen die Schläuche durch einen soliden Strang in Analogie der sich canalisirenden Granulosaheerde mit der Ovarialoberfläche in Verbindung. Im Strang liegen die runden und ovalen Kerne neben eckigen und stäbchenförmigen dunklen kleineren Kernen regellos und in verschiedenen Abständen neben einander. Die Zellgrenzen sind in Form von feinen, röthlichen Linien an vielen Zellen zu

sehen und lassen bald cubische, bald cylindrische, bald platte Zellform erkennen.

Das der Ovarialoberfläche angehörende Ende des Stranges besteht aus den nämlichen Epithelien wie im Strang und grenzt unvermittelt an das normale Ovarialepithel.

An anderen Stellen wird das sonst einreihige und platte Oberflächenepithel mehrschichtig. Die einzelnen Epithelien werden cubisch, polyedrisch, bis niedrig cylindrisch und die Zellen liegen ungeordnet in verschiedenen Winkeln zur Ovarialoberfläche neben einander. Alsdann zeigt das mehrschichtige Epithel Höhenbildung in Form von kleinen Bläschen, welche dem bindegewebigen Stroma ebenso wie das Ovarialepithel nur aufliegen und nicht von demselben umschlossen sind. Unter diesen Bläschen habe ich eines auf sieben auf einander folgenden Schnitten von 25 μ Dicke verfolgt, ein anderes auf fünf und wieder ein anderes auf neun gleich dicken Schnitten. Die Bläschen sind von Cylinderepithelien gebildet, welche wie bei den Zellen der Drüsenschläuche einen runden bis leicht ovalen basalständigen Kern enthalten. Zwischen diesen Cylinderepithelien sieht man Zellen mit gegen das Zellinnere concavem, halbmondförmigem, dunklem Kern und aufgetriebenen, röthlichen Zellgrenzen, innerhalb welchen jener schon oben beschriebene, hellglänzende Inhalt sichtbar ist, weshalb ich diese Zellen auch als Becherzellen auffasse.

An anderen Orten finden sich solche Bläschen auf der Ovarialoberfläche in directer Verbindung mit einem Strang von oben beschriebener epithelialer Beschaffenheit, welcher von der Oberfläche in die Tiefe dringt und sich zu einem becherzellenhaltigen Schlauch canalisirt.

Wenn ich schon bei den durch einen soliden Epithelstrang mit der Ovarialoberfläche in Verbindung stehenden Drüsenschläuchen auf die mannigfaltigen Formen der Epithelien und ihrer Kerne aufmerksam gemacht habe, so hebe ich hier namentlich zum späteren Vergleich mit den nicht mehr mit der Oberfläche zusammenhängenden Drüsenschläuchen hervor, dass einzelne Drüsenschläuche im Stroma durch eine einzige Reihe hinter einander liegender Epithelien mit einander in Verbindung stehen, weshalb sich die im Schlauch noch hohen Cylinderzellen plötzlich im Verbindungsstrang bis auf 0,0015 mm abplatten und an Stelle der grossen, runden, bläschenförmigen Kerne tiefblau schwarze, stäbchenförmige Kerne treten. Es zeigt dies, wie ausserordentlich accommodationsfähig diese Zellen sind. Das den

Drüsenschläuchen direct anliegende Stroma unterscheidet sich nicht vom Stroma anderer Stellen im Ovarium.

Während wir bei Neugebornen und Kindern niemals Flimmerepithelien beobachten konnten, sei hier eine Beobachtung von Becherzellen bei einem neugebornen Mädchen angeführt.

Auf Taf. XIII Fig. 22 (des Ovariums 69) liegt in der Mitte der hinteren Fläche und zwar in der Spalte zwischen Ovarium und gegenüberliegender Serosa am Hilus ein kleines 0,098 mm breites und 0,35 mm langes Bläschen, welches dem bindegewebigen Stroma nur einfach aufliegt, wie das benachbarte cubische, spärlich vorhandene Ovarialepithel, und ebenfalls nicht vom Stroma umschlossen ist, sondern nach der Spalte sieht, welche direct in die Peritonealhöhle übergeht. Der Schlauch ist durch eine Reihe von hohen, cylindrischen Zellen begrenzt, zwischen welchen vereinzelte Becherzellen liegen. Die Zellen sind bis 0,022 mm lang und bis 0,01 mm breit und enthalten in der Nähe der Basis ihren Kern, während die nur an wenigen Stellen sichtbaren kleinen cubischen Ovarialepithelien durch ihre 0,003—0,005 mm im Quermesser messenden kleinen, runden Kerne fast vollständig ausgefüllt werden. Auch hier unterscheidet sich das Stroma unter dem Drüsenschlauche nicht vom Stroma anderer Stellen dieses Ovariums. Ich stehe nicht an, diesen Drüsenschlauch, welcher gleichsam auf der Oberfläche des Ovariums liegt, in die gleiche Reihe zu ordnen wie die oben beschriebenen Bläschen im Oberflächenepithel.

Trotzdem noch Niemand den Uebergang von Follikelepithelien in die Epithelien der Becherzelldrüsenschläuche gesehen hat, werden heute von den meisten Autoren die Becherzellen auf das Epithel der Membrana granulosa oder das Follikelepithel des Primärfollikels zurückgeführt. Hofmeier [5], v. Franqué [6], Steffeck [27], Bulius [28, 29], Pfannenstiel [24].

Einzig Waldeyer [16] lässt diese Epithelien aus Epithelballen und Schläuchen entstehen, welche sich von Anfang zu Cystomen und nicht zu Follikeln entwickeln, und Burkhard [30] führt sie auf „Anlagemissbildungen“ des Keimepithels zurück. Beim Wachsthum des Schlauches zur Cyste spielt nach Burkhard aber auch eine Anlagemissbildung des Bindegewebes und der glatten Muskulatur des Ovariums eine Rolle, denn das Wachsthum der Cysten entsteht nicht nur durch Dehnung durch Secretionsinnendruck, sondern durch „Wachsthumsenergie, bestehend in Zellvermehrung der (bindegewe-

bigen. Ref.) Wand und Nachrücken des Epithels durch Epithelproliferation".

Entsprechend jener Theorie von der Genese der Flimmerepithelschläuche aus versprengten Epithelien des oberen Abschnittes (cranialer Theil) des Müller'schen Ganges lässt Kossmann [25] die Becherzellen aus versprengten Epithelien des cervicalen Theils des Müller'schen Ganges (caudaler Abschnitt) entstehen.

### b) Drüsenschläuche mit Becherzellen ohne Zusammenhang mit der Ovarialoberfläche.

Taf. XIV Fig. 23 und 24; Taf. XV Fig. 25 und 26.

An Hand der nachfolgenden Beobachtungen habe ich Epithelheerde kennen gelernt, welche, wie die Granulosaheerde rings von Stroma umgeben, weder mit dem Oberflächenepithel noch mit anderen epithelialen Gebilden des Ovariums, noch mit Eifachresten oder Follikeln in irgend einem Entwickelungsstadium in Verbindung stehen. Wie bei den Eifollikeln und den Granulosaheerden können auch in diesen neuen Epithelheerden Ruhestadien, sowie Phasen der weiteren Umbildung und der Rückbildung beobachtet und durch eine besondere Zellform von einander unterschieden werden.

In den ruhenden Heerden (Taf. XIV Fig. 23 a, a, a) liegen die dunklen 0,0075 mm langen und 0,003 mm breiten, an einem Ende leicht zugespitzten Kerne in kleinen Abständen von nur $^1/_4$—$^1/_2$ Kernbreite dicht neben einander, in der Peripherie meistens radiär gestellt, so dass die Zellgrenzen nur an vereinzelten Zellen sichtbar sind und eine ebenfalls längliche Zellform erkennen lassen, innerhalb welcher diffus eosinrothes Protoplasma die Zellkerne gleichmässig umgiebt. Das diese Heerde direct begrenzende Stroma unterscheidet sich durch nichts vom Stroma aus weiterer Entfernung der Ovarien.

Die ersten Anfänge der Umbildung machen sich im Inneren des Heerdes durch das Auftreten von zuerst wenigen rundlichen, später mehreren mehr polyedrischen Zellen geltend (Taf. XIV Fig. 23 b, b, b). Diese Zellen sind unverhältnissmässig gross, von mehr compacter Form mit einem mächtigen, hellrothen Protoplasmaleib, mit deutlich rothen Grenzlinien und einem grossen bläschenförmigen, hellen Kern. Zwischen diesen grossen Zellen und den kleineren, peripher gelegenen mit den dunklen Kernen sind bei genauerem Zusehen alle Uebergänge nachweisbar. Durch diese grossen

Zellen werden die übrig bleibenden kleinen Zellen allmälig gegen die Peripherie verdrängt und bilden hier nur eine einreihige Schicht von mehr abgeplatteten Elementen, welche den Heerd gegen das Stroma begrenzen.

In grösseren Heerden von grossen protoplasmareichen Zellen und zwar schon in Zellnestern von 0,1 mm Durchmesser treten excentrisch vereinzelt oder an verschiedenen Stellen scharfrandige, runde Höhlen auf, um welche die zunächst liegenden cylindrischen Zellen radiär angeordnet sind (Taf. XIV Fig. 24 a, a, a). In diesen mit gleichmässig tief eosinroth tingirten Cylinderzellen liegen die runden oder leicht ovalen, hellen, bläschenförmigen Kerne im basalen Drittel der Zellen, so dass die Höhlen durch einen breiten, schön rothen, kernlosen Protoplasmasaum begrenzt werden, in welchem die Grenzen der Cylinderzellen in Form von feinen, dunkelrothen, radiär zum Lumen gerichteten Linien sichtbar sind. In grossen ovalen, oder länglichen, strangartigen Zellcomplexen werden die runden Lumina oval oder confluiren zu Canälen mit Verengerungen und Ausbuchtungen. Stets aber bleibt das scharfrandige Lumen durch jene beschriebenen hohen Cylinderzellen begrenzt, während die an diese anstossenden Zellen je nach Grösse des Zellcomplexes in vier, fünf bis sieben Reihen ihre mehr weniger cubische Form bis an die Peripherie des Zellnestes beibehalten.

Neben diesen Höhlen finden sich ausserdem kleinere Lumina von nur Kerngrösse, und etwas mehr oder weniger, um welche sich die zunächst liegenden Zellen ebenfalls schön radiär ordnen und dabei eine Trapezform mit der kleineren Basis gegen das Lumen gerichtet, angenommen haben. Ihre runden Kerne liegen mitten in der Zelle und die Tinction des Protoplasmas unterscheidet sich nicht von denjenigen in weiterer Entfernung vom Lumen.

Ausserdem finden sich an vereinzelten Stellen unregelmässig contourirte kleinere (in der Zeichnung nicht wiedergegebene) Lücken ohne besondere Anordnung der begrenzenden Zellen um jene Lumina. Die Peripherie der Heerde ist, wie schon früher erwähnt, ausnahmslos durch eine Reihe jener kleinen cubischen bis abgeplatteten Zellen mit kleinem, rundem, oder leicht eckigem, dunklem Kern gegen das Stroma hin abgegrenzt. In den grösseren Lumina, wie in den Lücken liegen glänzende, unregelmässig contourirte, rothe Schollen.

An anderen Stellen erweitern sich die Canäle zu kleinen Cystchen von runder bis ovaler Form. Das mehrschichtige, cubische Epithel

wird einreihig und erreicht hohe Cylindergestalt bis zu 0,038 mm Länge. Mit zunehmender Höhe der Zellen werden die Epithelien schmaler und schlanker, die scharfen, unregelmässig verlaufenden Grenzlinien lassen an den Cylinderzellen bald Ausbuchtungen, bald Verengerungen erkennen und gegen das Lumen hin fehlt überhaupt jegliche scharfe Grenzlinie. Auch hier liegen die Kerne dicht an der Zellbasis, und im hellen Protoplasmasaum sind innerhalb der scharfen Zellgrenzen feinste, unregelmässig verlaufende, röthliche Fasern zu sehen (Taf. XV Fig. 25). Von der Fläche gesehen, erscheinen diese Epithelien als zierliches Mosaik polyedrischer Zellen, mit scharfen, rothen Grenzlinien. Ihr Inhalt ist hell und zeigt ebenfalls jene röthlichen Fasern ohne besondere Anordnung.

Alle diese Besonderheiten in der Zellstructur machen es wahrscheinlich, dass hier Vorstufen von Becherzellen vorliegen. Ich glaube mich zu dieser Annahme namentlich um so mehr berechtigt, weil ich in einem anderen Ovarium (Beobachtung 3) diese nämlichen Zellformen mit genau denselben mikroskopischen Einzelheiten als Epithel eines Drüsenschlauches beobachtet habe, welcher direct in eine kleine Becherzellencyste übergeht (Taf. XV Fig. 26).

Der Inhalt dieser kleinen Cysten ist der nämliche wie derjenige der Canäle. Nebst einigen abgestossenen, rundlichen Epithelien mit unregelmässigem, geschrumpftem Kern findet sich scholliges Protoplasma und nicht selten eine röthlich tingirte streifige Masse. Auch die Cystchen mit einreihigem, hohem, schlankem Cylinderepithel sind gegen das Stroma hin durch eine ununterbrochene einreihige Lage kleiner, leicht abgeplatteter Zellen mit leicht plattem Kern begrenzt. Die grösste Cyste dieser Art ist auf zehn aufeinander folgenden Schnitten zu verfolgen und zeigte einen maximalen Durchmesser von 0,2 mm.

In gleicher Weise wie das Wachsthum der Zellnester, wie wir gesehen haben durch Vermehrung und Vergrösserung der einzelnen Zellen im Centrum des Heerdes erfolgt, so bilden sich auch an der Peripherie der Schläuche und Cystchen an einer oder mehreren Stellen neue canalisirte Zellnester und Cysten durch locale Vermehrung und Vergrösserung der abgeplatteten Zellen, welche unter den Cylinderepithelien gelegen sind.

Die Grösse dieser Zellnester ist verschieden und ebenso wechselt auch ihre Lagerung; sie liegen bald dicht an der Oberfläche, bald tiefer im Stroma, bis tief in die Zone der wachsenden Follikel hinein.

Das diese Heerde umgebende Stroma unterscheidet sich nicht vom Stroma anderer Stellen des Ovariums.

An einzelnen Stellen sieht man dagegen am Epithel wie am umgebenden Stroma zugleich Veränderungen auftreten, welche nicht anders als Rückbildungsvorgänge gedeutet werden können.

Die Epithelien verlieren ihre Form, lösen sich von der Unterlage ab, quellen auf und ihre Kerne büssen die Färbbarkeit ein, während das die Höhle begrenzende Stroma zunächst jenen Ring von kernarmem Bindegewebe bildet, welcher, allmälig breiter werdend, die kleine Höhle erfüllt, wie wir es schon bei der Rückbildung der Granulosaheerde und der Flimmerepithelheerde gesehen haben, worauf ich, um Wiederholungen zu vermeiden, verweise.

Während sich das Epithel jenes Drüsenschlauches, welcher mit einer Becherzellcyste in directem Zusammenhang steht (Taf. XV Fig. 26), in seinen mikroskopischen Details gleich verhält, wie die Epithelien, welche sich allmälig aus den Zellnestern (cf. Fig. 23 a, b) zu Vorstufen der Becherzellen entwickeln, so unterscheidet sich das umgebende Stroma deutlich vom Stroma der übrigen Theile des Ovariums durch seinen viel grösseren Kernreichthum, wodurch die dem Epithel zunächst liegende Bindegewebsschicht das Aussehen einer eigenen Cystenwand bekommt. Trotz der welligen Anordnung der Bindegewebsfasern konnten bei Färbung auf elastische Fasern keine solchen nachgewiesen werden. Ich mache hier auf die Analogie mit den Flimmerepithelschläuchen aufmerksam, wo wir primäre Entwickelung der Heerde in glandulärem (cf. Fig. 17) oder papillärem (cf. Fig. 16) Typus ebenfalls nur da beobachtet haben, wo das dem Epithel zunächst liegende Stroma sich durch besonderen Kernreichthum als eigene Schicht vom übrigen Ovarialstroma abhob.

Was zunächst die Genese der Becherzellen aus dem Follikelepithel anbelangt, so habe ich ebenfalls niemals Uebergänge der Follikelepithelien oder deren Vorstufen in Becherzellen oder deren Vorstufen gesehen. Ich hebe hier noch einmal ausdrücklich hervor, dass ich die in Kapitel 2 beschriebenen und mit der Membrana granulosa in Verbindung stehenden Schläuche (Taf. IV Fig. 7 und Taf. VI Fig. 8) nicht als Sprossungen, d. h. als pathologische Wucherungen der Membrana granulosa auffasse, sondern als Ueberbleibsel canalisirter Granulosaschläuche, welche das Schicksal des mit ihnen in Verbindung stehenden Follikels theilen. Was die Genese der Becherzellen aus den entgültig differenzirten Ovarialoberflächenepi-

thelien betrifft, so verwerfe ich diese Auffassung aus den nämlichen Gründen, wie ich sie für die Genese der Flimmerepithelschläuche verworfen habe, und verweise, um Wiederholungen zu vermeiden, auf Kapitel 5.

Auch die Oberflächenkeimepithelien können nicht als Matrix der Becherzellen in Betracht kommen; denn man braucht nur die verschiedenen Umwandlungsstadien der Becherzellen von ihrer Urform bis zu ihrem letzten Vorstadium (Fig. 23—26) mit den Vorstadien der Oberflächenepithelien (Fig. 13 d, 14 und 15) zu vergleichen, um zu erkennen, dass die Entwickelung dieser beiden Zellarten weder in Form noch Grösse und Anordnung Aehnlichkeiten aufweisen. Im Gegentheil: Die Becherzellen entwickeln sich aus soliden Heerden, in welchen an verschiedenen Stellen Lumina auftreten, um welche sich die grossen, compacten, stark eosinrothen Epithelien in mehreren Reihen gruppiren, von denen die zunächst liegenden cylindrische Gestalt annehmen, während die kleinen, hellen, cubischen bis leicht abgeplatteten Epithelien sich sofort um ein Lumen gruppiren, sobald zu dessen Begrenzung die nöthige Zahl von Epithelien vorhanden ist und daher niemals solide Heerde bilden können.

Zieht man in Betracht, dass die Becherzellheerde sowohl im Oberflächenepithel, als im Stroma multipel und ohne jeglichen Zusammenhang mit den normalen Bestandtheilen des Ovariums vorkommen, so wird man auch diese Heerde und ihre späteren Entwickelungsstadien wie die Pflasterepithel- und Flimmerepithelheerde auf Zellen zurückführen dürfen, welche als ins Ovarium verlagerte Epithelien aufgefasst werden müssen.

Ich habe des weiteren gezeigt, dass die Becherzellanlagen, welche vom normalen Ovarialstroma begrenzt werden, häufig Zeichen der Rückbildung zeigen, wie ich dies schon bei den Flimmerepithelanlagen beschrieben habe. Andererseits habe ich auch Becherzellanlagen erwähnt, welche sich durch Uebergang in Becherzellcysten von ziemlicher Grösse, sowie durch eine bindegewebige Wand auszeichneten, welch letztere durch ihren Kernreichthum sich deutlich vom übrigen Ovarialstroma abhob.

Diese Beobachtung ist ein Analogon zu den Mittheilungen von Burkhard [30], welcher bei multiloculären Ovarialtumoren ebenfalls ein vom normalen Ovarialstroma differentes Stroma um die Epithelschläuche constatirte. Demnach dürfte auch bei den Becherzellanlagen, wie bei den Flimmerzellanlagen zwei Typen unterschieden werden, wobei

Typus I die Becherzellanlagen ohne besondere bindegewebige Wand, mit geringer Proliferationsfähigkeit und Neigung zu Rückbildung bezeichnet, während

Typus II die Becherzellanlagen mit einer vom Ovarialstroma differenten bindegewebigen Wand und grosser Proliferationsfähigkeit umfasst.

## Einzelbeobachtungen von Zellheerden und Zellschläuchen mit Becherzellen und deren Vorläufern.

### Beobachtung 1.

Aus Ovarium 6, Schwesterovarium von Ovarium 7. Chirurgische Abtheilung Girard. S. E., 14 Jahre alt. Section 20. August 1896.

Diagnose: Osteomyelitis tibiae; Endocarditis ulcerosa. Acuter Milztumor, Lungen- und Nierenabscesse.

Makroskopisch: Ovarien normal.

Mikroskopische Untersuchung: Im medialen Drittel des Ovariums liegt in 12 auf einander folgenden Schnitten nahe dem Hilus und nahe der vorderen Fläche ein eiförmiger (0,15 mm langer und 0,075 mm breiter) Epithelheerd im Stroma ohne jegliche Verbindung mit dem Oberflächenepithel.

Analog der Fig. 23 b auf Taf. XIV liegen im Zellheerd die grossen, ovalen, bläschenförmigen Kerne in Abständen bis zu ganzer Kernbreite und mehr neben einander, so dass die Zellgrenzen vielfach deutlich sichtbar sind und in Form von röthlichen Linien grosse cubische Zellen erkennen lassen, innerhalb welchen die Kerne in fein granulirtem, röthlichem Protoplasma liegen. Solange der Kern schön rund oder leicht oval, bläschenförmig und hell eine gleichmässige Vertheilung der Chromatinkörner zeigt, so liegt auch das Protoplasma, gleichmässig den Zellleib erfüllend, in gleichmässig dichter Schicht um den Kern. Sowie aber der Kern Zeichen von Schrumpfung, wie Einkerbungen, Einbuchtungen oder gar Faltung der Oberfläche zeigt, so trennt sich das Protoplasma in zwei Hälften, von denen die grössere Hälfte sich den Zellgrenzen entlang an der Peripherie der Zelle vertheilt, während die kleinere Hälfte den Kern umgiebt, wodurch in der Mitte der Zelle eine helle Spalte entsteht, welche als heller, farbloser Ring den Kern umgiebt. An anderen Zellen umgiebt kein Protoplasma den Kern, die helle Spalte verbreitert sich zum breiten Ring, so dass das Protoplasma nur noch längs den Zellgrenzen als feingekörnter dünner Streifen sichtbar ist.

Die an der Peripherie des Heerdes liegenden Zellen sind erheblich kleinere cubische Zellen mit kleinem ziemlich chromatinreichem Kern in

hellem Protoplasma, und das an den Heerd anstossende Stroma unterscheidet sich nicht vom Stroma anderer Stellen des Ovariums.

Die grossen Zellen des Heerdes sind 0,015 mm lang und 0,01 mm breit, ihr Kern misst 0,01 mm im Quermesser oder 0,01 mm lang und 0,005 mm breit.

Die kleinen Zellen an der Peripherie sind 0,006 mm hoch und breit und enthalten einen 0,013 mm im Durchmesser messenden runden Kern.

Die übrigen Schnitte des Ovariums enthalten Primordialeier, wachsende Follikel und degenerirende Follikel sowie Corpora albicantia.

In Obt. 30 dieses Ovariums, welches dem mittleren Drittel desselben entspricht, liegt nahe dem Hilus und an der vorderen Fläche ein weiterer kugeliger, 0,2 mm im Durchmesser messender Heerd, welcher eine excentrisch gelegene ovale, 0,12 mm lange und 0,06 mm breite Höhle enthält. In den soliden Theilen dieses Heerdes liegen wie auf Taf. XIV Fig. 24 die grossen Kerne der cubischen, reichlich rothes Protoplasma enthaltenden Zellen in gleichen Abständen neben einander, wie wir dies im soeben beschriebenen Heerd gesehen haben. Die Höhle dagegen ist durch eine Reihe hoher cylindrischer Zellen begrenzt, welche eine Länge bis zu 0,02 mm und eine Breite bis zu 0,01 mm erreichen und in welchen die rundlichen oder leicht ovalen Kerne dicht an der Basis der Zellen liegen, so dass dies Lumen zunächst vom breiten, rothen Protoplasmasaum der radiär zum Lumen stehenden Cylinderzellen begrenzt wird. Im Lumen liegen vereinzelte runde Zellen mit einem geschrumpften dunklen Kern im grobkörnigen Protoplasma, welche Zellen in rothem, streifigem Inhalt liegen. Die Peripherie dieses Heerdes ist gegen das Stroma durch eine Reihe kleiner cubischer bis abgeplatteter Zellen mit kleinem rundem, dunklem Kern begrenzt, welch letztere in kleinen Abständen von nur $^1/_8$—$^1/_4$ Kernbreite in regelmässiger ununterbrochener Reihe neben einander liegen.

Beobachtung 2.

Aus Ovarium 7. Schwesterovarium von Ovarium 6. Chirurgische Abtheilung Girard. S. E., 14 Jahre alt. Section 20. August 1896.

Diagnose: Osteomyelitis tibiae; Endocarditis ulcerosa. Acuter Milztumor, Lungen- und Nierenabscesse.

Makroskopisch: Ovarien normal.

Mikroskopische Untersuchung: Im mittleren Drittel des Ovariums liegt in 6 auf einander folgenden Schnitten nahe dem Hilus und nahe der vorderen Fläche ein kugeliger 0,15 mm im Durchmesser messender Epithelheerd im Stroma ohne Verbindung mit dem Oberflächenepithel. Derselbe enthält wie auf Taf. XIV Fig. 24 zwei Höhlen von 0,06 und 0,075 mm Durchmesser, welche von cubischem Epithel begrenzt werden. Nur die grössere Höhle trägt an $^1/_4$ ihres Umfanges einige

Cylinderzellen. Die soliden Partien des Heerdes enthalten grosse polyedrische Zellen mit grossem, hellem, bläschenförmigem Kern und nach aussen, gegen das Stroma hin, liegt eine Reihe kleiner cubischer bis abgeplatteter Zellen, deren dicht liegende Kerne den Heerd deutlich gegen das Stroma abgrenzen.

Die Epithelzellen, welche die beiden Höhlen begrenzen, sind gegenüber den übrigen Epithelzellen der soliden Partien des Heerdes erheblich vergrössert. Hier liegen die grossen, bis 0,01 mm im Quermesser messenden runden hellen bläschenförmigen Kerne in Abständen von ganzer Kernbreite und mehr neben einander. Die Zellgrenzen sind in Form von rothen Linien deutlich sichtbar und lassen grosse, bis 0,018 mm hohe und ebenso breite cubische Zellen erkennen, innerhalb welchen intensiv rothes feingekörntes Protoplasma die Zelle gleichmässig erfüllt. In der grösseren Höhle haben auf einem Viertel der Peripherie die die Höhle begrenzenden Zellen cylindrische Gestalt angenommen. Sie haben dabei wie die cubischen Zellen, ebenfalls eine Höhe von 0,018 mm und eine Breite von 0,0075 mm. Der Kern liegt gegen die Basis der Zelle zu und das Protoplasma ist namentlich gegen das Lumen zu als intensiv rothe feingekörnte Masse sichtbar. Die dem benachbarten Stroma direct anliegenden cubischen Zellen sind erheblich kleiner und enthalten einen runden, ziemlich chromatinreichen (0,003 mm Durchmesser messenden) Kern.

Das den Heerd umgebende Stroma unterscheidet sich nicht vom Stroma anderer Stellen des Ovariums und auf allen Schnitten sind Primitivfollikel, wachsende Follikel, atresirende Follikel, sowie Corpora albicantia sichtbar.

### Beobachtung 3.

Taf. V Fig. 26.

Aus Ovarium 9. W. Rechtes und linkes Ovarium durch Operation in der Gynäkologischen Klinik am 11. December 1891 gewonnen.

Pat. 54 Jahre alt. Das linke Ovarium ist in eine grosse Cyste umgewandelt, in deren Lumen zahlreiche kleine Conglomerate von Cysten hineinragen. Der Inhalt ist zähe, ohne Mucinreaction und stellenweise sind vereinzelte trübe Flecke zu sehen, welche aus Körnchenkugeln und Detritus bestehen. Die Cyste ist mit Becherzellen ausgekleidet.

Im rechten Ovarium befindet sich eine Cyste von 2—3 cm Durchmesser. Der übrige Theil des Ovariums ist sehr derb und steif und noch ziemlich gross. Die mikroskopische Untersuchung im pathologischen Institut zeigte in dieser Cyste Becherzellen, sowie stark gefaltete Corpora albicantia und zahlreiche kleine runde, hie und da auch stark verästelte Hohlräume mit Flimmerepithel, die kleinsten von der Grösse eines Primitivfollikels.

Nirgends sind Eier zu sehen.

Aus diesem Grunde wurde das rechte Ovarium für spätere genauere Untersuchung aufgehoben. Hier handelt es sich nur um die Becherzellen-

cysten, während die Flimmerepithelcysten anderswo beschrieben werden (cf. Beobachtung 3 S. 55). Die Becherzellencyste misst 2—3 cm im Durchmesser. Von ihrer gegen den Hilus hin gerichteten Wand geht gegen die Tiefe und auf 12 auf einander folgenden Schnitten sichtbar ein gewundener Drüsenschlauch ab, dessen Epithel sich von demjenigen der Cyste durch grössere Unregelmässigkeit im Verlauf der seitlichen Grenzlinien unterscheidet. Diese letzteren zeigen oft Ein- und Vorbuchtungen, wodurch die Breite ein und derselben Zelle wechselt und namentlich möchte ich hervorheben, dass an vielen neben einander gelegenen Zellen die basalen Kerne noch nicht quer gestellt sind wie in den Zellen der Cyste selbst. Ausserdem finden sich feine rothe Fasern ungeordnet im hellen Protoplasma der Zellen. Ich sehe diese Zellen als ein Vorstadium von Becherzellen an. Gegen die Cyste hin gehen diese Zellen allmälig in die typische Form der Becherzellen über. Auch die diesem Drüsenschlauch zunächst liegende Bindegewebsschicht hebt sich in ziemlicher Dicke vom übrigen Stroma durch erheblich stärkeren Kernreichthum ab und hat das Aussehen einer eigenen Cystenwand. Sie besteht wie das übrige Stroma aus Bindegewebe und zeigt bei Färbung auf elastische Fasern keine solchen, und es fehlt ihr bei Färbung nach Gieson die im Ovarialstroma reichlich vorhandene rothe Substanz.

### Beobachtung 4.

Aus Ovarium 12. Schwesterovarium von Ovarium 13. Kinderspital. Pat. 10 Monate alt. Section 9. December 1897.

Diagnose: Lobuläre Pneumonie.

Makroskopisch: Ovarien normal.

Mikroskopische Untersuchung: Im mittleren Drittel und in der vorderen Hälfte des Ovariums liegen in der Zone der wachsenden Follikel auf 14 auf einander folgenden Schnitten die Querschnitte eines eiförmigen Epithelheerdes von 0,3 mm Länge und 0,2 mm maximaler Breite (Taf. XIV Fig. 24). Der Epithelheerd enthält drei scharfrandige Lumina, ein längliches (0,045 mm lang und 0,025 mm breit) und zwei runde (mit Durchmessern von 0,025 mm und 0,075 mm). In seinen soliden Theilen sind neben jenen Lumina noch kleine Lücken (0,03 mm im Durchmesser), welche mit eosinrothen glänzenden Schollen angefüllt sind. In den soliden Theilen liegen die schön ovalen, grossen (0,009 mm lang und 0,0045 mm breit), bläschenförmigen, hellen Kerne in Abständen von $^1/_4$—$^1/_2$ bis zu ganzer Kernbreite und mehr neben einander. Die Zellgrenzen sind vielfach in Form von rothen Linien sichtbar und lassen grosse bis 0,02 mm hohe cubische Zellen erkennen, innerhalb welchen das feingekörnte Protoplasma den Kern gleichmässig umgiebt. Die kleinen Lücken sind durch die gleichen cubischen Zellen begrenzt, ohne dass

eine besondere Anordnung derselben vorhanden wäre. Dagegen sind die grösseren Lumina durch radiär zum Lumen gestellte schöne lange Cylinderzellen begrenzt, deren runde bis leicht ovale, helle, bläschenförmige Kerne im basalen Drittel der Zelle liegen, so dass das Lumen an einzelnen Stellen durch einen breiten, eosinrothen Saum begrenzt wird, in welchem die Zellgrenzen der Cylinderzellen durch feine, intensiver rothe Linien deutlich sichtbar sind. Diese Cylinderzellen sind bis 0,02 mm hoch und 0,01 mm breit und ihr Kern ist bis 0,09 mm lang und 0,045 mm breit.

Die Peripherie dieses Epithelheerdes wird durch eine Reihe kleiner cubischer bis abgeplatteter Zellen mit kleinem runden oder länglichem platten Kern gebildet. Die Kerne liegen hier in kleinen Abständen von $^1/_8$ — $^1/_4$ Kernbreite neben einander, den Epithelheerd in einer Reihe gegen das Stroma begrenzend. Nach weiteren 14 Schnitten wird ungefähr in der Mitte des Ovariums in der Zone der wachsenden Follikel unterhalb der freien Kante ein weiterer Heerd von 0,02 mm Länge und 0,015 mm Breite sichtbar. Die Querschnitte dieses Heerdes sind auf 11 auf einander folgenden Schnitten zu sehen und lassen eine ovale Form des Zellheerdes erkennen, neben diesem liegt nach dem Hilus des Ovariums hin ein zweiter bohnenförmiger Zellenheerd mit seiner concaven Seite an. Der bohnenförmige Heerd ist 0,02 mm lang und 0,01 mm breit und auf 8 auf einander folgenden Schnitten nachweisbar. Im ovalen grösseren Heerd liegen drei Höhlen, von denen die zwei runden einen Durchmesser von 0,045 mm haben, während die dritte ovale Höhle 0,02 mm lang und 0,01 mm breit ist. Der bohnenförmige Heerd hat gleichfalls eine den Heerdcontouren parallel verlaufende bohnenförmige Höhle von 0,01 mm Länge und 0,0045 mm Breite. In den soliden Partien des ovalen grösseren Heerdes liegen die ovalen bläschenförmigen Kerne in Abständen von $^1/_4$ bis zu ganzer Kernbreite und mehr neben einander. Die Zellgrenzen sind vielfach in Form von rothen Linien sichtbar und lassen grosse, bis 0,02 mm hohe cylindrische Zellen erkennen.

In einzelnen Zellen ist der Kern nicht schön oval, sondern zeigt leichte Einkerbungen der Contouren und es theilt sich das Protoplasma in zwei Hälften, von denen die eine sich um den Kern lagert, während die andere Hälfte an der Peripherie der Zelle den Zellgrenzen entlang liegt, wodurch zwischen Randprotoplasma und dem Protoplasma um den Kern eine farblose Spalte entsteht.

Auch in diesem Zellheerd sind wie im vorhergehenden kleine runde oder ovale Lücken von 0,015—0,02 mm Durchmesser und grössere Lumina zu erkennen mit der gleichen Lagerung der benachbarten Zellen. Auch im Uebrigen zeigt der Heerd das gleiche Verhalten wie der erste Heerd in diesem Ovarium.

Nach 5 weiteren Schnitten findet sich in der vorderen Hälfte

des Ovariums ebenfalls in der Zone der wachsenden Follikel ein dritter gleichartiger Heerd von 0,15 mm Durchmesser mit einer centralen Höhle von 0,06 mm Durchmesser.

Die soliden Partien des Heerdes enthalten wie die früher beschriebenen Heerde I und II grössere compactere Zellen, während die Höhle durch den breiten, intensiv rothen Protoplasmasaum der Cylinderzellen mit basalen Kernen begrenzt wird. Gegen das Stroma hin wird der ganze Heerd in allen 7 auf einander folgenden Schnitten durch eine Reihe kleiner cubischer Zellen mit kleinen runden bis leicht platten, dunklen, dicht bei einander stehenden Kernen begrenzt.

Nach weiteren 30 Schnitten liegt in der gleichen Gegend ein dreieckiges Feld von 0,015 mm Seitenlänge mit abgerundeten Ecken (Taf. XIV Fig. 23). In der gegen die Oberfläche gerichteten Ecke liegen die ovalen (0,0075 mm langen und 0,04 mm breiten), dunklen, oft leicht zugespitzten Kerne so dicht bei einander, dass die Zellgrenzen gar nicht sichtbar sind und zwischen den Kernen nur leicht eosinrothes Protoplasma durchschimmert (a). Zwischen diesen Kernen liegen an vier verschiedenen Stellen auffällig grosse, 0,02 mm breite, cubische Zellen mit grossen, ovalen, hellen, bläschenförmigen Kernen, in welchen im hellen Kernsaft zwei bis drei Kernkörperchen deutlich zu sehen sind (b, b, b, b). Zwischen den erstgenannten kleinen Zellen und diesen grossen Zellen liegen zahlreiche Uebergangsformen, d. h. Zellen, welche in ihrer Grösse in der Mitte zwischen diesen beiden Extremen stehen und deren Kerne ebenfalls, was Grösse und inneren Bau anbelangt, bald mehr den kleineren, bald mehr den grösseren Kernen gleichen. Die einen theilen mit den kleinen Kernen die längliche, oft zugespitzte Form und den reichlichen Gehalt an Chromatinkörnern und nähern sich den grösseren Kernen durch ihre grösseren Dimensionen und den reichlichen Kernsaft. Die anderen zeigen noch die nämlichen Dimensionen und Form wie die kleinen Kerne und theilen mit den grösseren Kernen die geringe Zahl an Chromatinkörnern und das deutliche Sichtbarwerden der Kernkörperchen. Ich halte also die beiden Zellformen für identisch, trotzdem sie wesentlich von einander verschieden sind, und bin der Ansicht, dass die grossen Zellen aus den kleinen hervorgehen.

Sowohl die kleinen zugespitzten Zellen als die grossen compacten Zellen und alle ihre Uebergangsformen enthalten feingekörntes, eosinrothes Protoplasma.

Ferner liegen in der gegen den Hilus ovarii gerichteten und der Hypothenuse des dreieckigen Feldes gegenüber liegenden Ecke nur vereinzelte grosse cubische Zellen zwischen zahlreichen dunklen Kernen ohne deutliche Zellgrenzen eingestreut. Der Rest des dreieckigen Feldes, d. h. seine dritte Ecke ist in den ersten Schnitten von grossen cubischen

Zellen mit einigen Uebergangsformen erfüllt. In den nachfolgenden Schnitten wird aber eine kleine Cyste sichtbar, welche nach weiteren 4 Schnitten ihre maximale Weite von 0,15 mm erreicht, um von da an wiederum langsam abzunehmen und nach 10 Schnitten ganz zu verschwinden.

Diese Cyste ist durch eine Reihe bis 0,03 mm hohe und 0,0075 mm breite Cylinderzellen begrenzt mit ovalen, hellen, bläschenförmigen Kernen im basalen Drittel. Das Ende dieser Cyste geht in einen soliden Strang von 0,07 mm Breite und 0,2 mm Länge über, welcher nach 5 Schnitten in Obt. 27, R. I, S. 3 wiederum ein Lumen erhält. Im soliden Strang liegen die grossen cubischen Zellen neben kleinen länglichen Zellen, wie wir sie schon oben kennen gelernt haben, dicht neben einander. Das neu auftretende Lumen ist der Anfang einer in maximo 0,2 mm breiten Cyste, welche auf 10 auf einander folgenden Schnitten zu sehen ist (Taf. XV Fig. 25). Das Lumen der Cyste ist auf der einen Seite durch eine Reihe sehr hohe bis 0,037 mm lange und 0,0075 mm breite Cylinderzellen begrenzt, deren ovale, helle, bläschenförmige Kerne dicht an der Zellbasis liegen, und die Zellgrenzen der radiär zum Lumen stehenden Cylinderzellen sind in Form von feinen, intensiv rothen Linien deutlich zu sehen. Es erinnern diese Zellen sehr an Becherzellen. Jedenfalls sind sie nach dem Lumen durch keine so schön scharfen rothen Linien begrenzt, wie nach den Seiten hin.

Sämmtliche Epithelheerde und Cysten sind gegen das Stroma durch eine ununterbrochene Reihe kleiner dunkler Kerne begrenzt, welche bei den soliden Epithelheerden eine mehr runde und bei den cystischen Heerden eine mehr abgeplattete Gestalt haben und die Peripherie der Heerde einer Perlschnur ähnlich umgeben.

Neben diesen Heerden enthält das Ovarium Primitivfollikel, wachsende Follikel und atresirende Follikel, sowie Granulosaheerde in allen Stadien der Entwickelung und Rückbildung. Die Primitivfollikel liegen oft in unmittelbarer Nähe der beschriebenen Heerde, jedoch ist nirgends irgend ein Bild zu sehen, das auch nur den Anschein eines Zusammenhanges dieser Gebilde mit dem Follikelepithel oder den Granulosaheerden erwecken könnte.

Das Stroma in der Nähe der Heerde ist das nämliche wie in weiterer Entfernung von denselben.

### Beobachtung 5.

Aus Ovarium 13. Schwesterovarium von Ovarium 12. Kinderspital. Section 9. December 1897. Pat. 10 Monate alt.

Diagnose: Lobuläre Pneumonie.

Makroskopisch sind die Ovarien normal.

Mikroskopische Untersuchung: In 44 auf einander folgenden

Schnitten liegen in der Zone der wachsenden Follikel in der vorderen Hälfte des Ovariums zahlreiche theils runde, theils ovale solide Epithelheerde, sowie Drüsenschläuche und Cysten, dicht bei einander, die zum Theil in einander übergehen, so dass an ein und demselben Gebilde der directe Uebergang vom soliden Epithelheerd in den Drüsenschlauch und vom Drüsenschlauch in die Cyste nachgewiesen werden kann.

In den soliden Epithelheerden liegen die schön ovalen, bläschenförmigen, hellen Kerne in Abständen von $^1/_4$ bis ganze Kernbreite und mehr neben einander. Die Zellgrenzen sind fast an allen Zellen in Form von rothen Linien deutlich zu sehen und lassen grosse cubische Zellen erkennen. In einzelnen soliden Heerden liegen zwischen den cubischen Zellen vereinzelt und in Gruppen cylinderförmige Zellen und ausserdem Zellen mit basalwärts verdrängtem, gegen das Zellinnere concavem, halbmondförmigem dunklen Kern mit aufgetriebenen Zellgrenzen, innerhalb welchen ein hellglänzender Inhalt sichtbar ist, wodurch die Zellen das Aussehen von Becherzellen erhalten. Die cubischen Zellen sind bis 0,018 mm hoch und breit; die cylindrischen Zellen bis 0,02 mm hoch und 0,009 mm breit mit einem bis 0,01 mm im Durchmesser messenden rundlichen oder leicht ovalen Kern. — Die Becherzellen haben dieselben Dimensionen wie die Cylinderzellen, nur haben sie die oben beschriebene besondere Kernform.

Die Peripherie des Epithelheerdes wird durch eine Reihe kleiner, cubischer Zellen von 0,006 mm Höhe mit kleinem dunklen, 0,003 mm im Quermesser messenden Kern gebildet. Die Kerne liegen in kleinen Abständen von $^1/_8$—$^1/_4$ Kernbreite neben einander, einer Perlschnur ähnlich den Epithelheerd gegen das Stroma ununterbrochen begrenzend. Diese einreihige Grenzzellschicht zeigt an verschiedenen Epithelheerden kleine Anschwellungen, so dass in einer Länge von fünf bis sechs Kernen zwei bis drei Kerne über einander liegen. In Obt. 13, R. I, S. 5 geht diese periphere Zone sogar in einen 0,03 mm langen und 0,0015 mm breiten Strang über, in welchem die kleinen runden, dunklen Kerne so dicht bei einander liegen, dass nur vereinzelt die Zellgrenzen die cubische Zellform erkennen lassen, wie auf Taf. XIV Fig. 23 bei a. Der Uebergang der grossen cubischen Zellen der soliden Zellheerde zu den kleinen Zellen der Peripherie ist völlig unvermittelt und in gleicher Weise schliesst sich das andere Ende des Stranges direct an die cubischen Zellen einer später zu beschreibenden kleinen Cyste an. An einzelnen Stellen sind in den soliden Epithelheerden zwischen den cubischen Zellen kleine Lücken mit eosinrothen, glänzenden Kernchen sichtbar. Die das Lumen resp. die Lücke begrenzenden Zellen zeigen dabei keine besondere Anordnung, sondern erscheinen nur verdrängt.

Die grösseren Höhlen in den Epithelheerden werden durch grosse, bis

0,018 mm hohe, cubische oder bis 0,02 mm hohe Cylinderzellen begrenzt, welche beide einen grossen (Durchmesser 0,01 mm) runden, hellen, bläschenförmigen, basal gelegenen Kern enthalten, wie auf Taf. XIV Fig. 24.

In Heerden von länglicher Form werden die Lumina zu Spalten, welche sich allmälig zu Canälen und Cysten erweitern, wodurch das ganze Gebilde das Aussehen eines cystisch erweiterten Drüsenschlauches erhält, wie in Obt. 13, R. III, S. 1 sichtbar ist. Hier liegt in der vorderen Hälfte des Ovariums in der Zone der wachsenden Follikel ein 0,2 mm langer gerader Schlauch mit einem 0,045 mm breiten spaltenförmigen Lumen, dessen gegen den Hilus gerichtetes Ende sich allmälig zu einer ovalen Cyste von 0,2 mm Breite und 0,3 mm Länge erweitert.

Der schlauchförmige Theil dieses Heerdes ist von einer Reihe bis 0,2 mm hoher schlanker Cylinderzellen begrenzt, deren gegen das Lumen gerichtete Fläche vielfach kleiner ist als die Zellbasis, so dass die Zellen wie zugespitzt erscheinen. Innerhalb der rothen Zellgrenzen liegen die runden oder leicht ovalen bis 0,0075 mm langen und 0,0045 mm breiten, hellen, bläschenförmigen Kerne mehr an der Basis der Zellen. In der Cyste dagegen findet sich das gleiche Cylinderepithel nur auf der einen Seite, während die gegenüber liegende Wand mit niedrigem cubischem Epithel bekleidet ist. Letzteres wird an drei Stellen plötzlich mehrreihig. Dabei nehmen die gegen das Cystenlumen gerichteten Zellen Cylinderform an, während die in drei bis vier Reihen darunter liegenden Zellen cubische Form zeigen. Die äusserste Reihe hat besonders kleine cubische Zellen, deren Kerne ganz dicht zusammen liegen. Im Lumen der Cyste liegen neben abgestossenen, aufgequollenen Zellen mit geschrumpftem Kern grosse eosinrothe, glänzende Schollen von körnigem Gefüge, sowie homogene Schollen mit leicht bläulicher Farbe.

Vereinzelte von den abgestossenen Epithelien enthalten in ihrem Inneren Vacuolen, welche den Kern gegen die Basis der Zelle schieben. In den 2 nächstfolgenden Schnitten zeigen auch zwei der mehrreihigen Stellen der Cystenwand kleine Lumina von 0,01 mm Durchmesser, mit dem nämlichen rothen Inhalt, aber ohne besondere Anordnung der benachbarten Zellen um die Lumina. In den übrigen Schnitten enthält das Ovarium Primitivfollikel, wachsende Follikel, Granulosaheerde und atresirende Follikel neben den oben beschriebenen Epithelheerden.

### Beobachtung 6.

Aus Ovarium 41. Chirurgische Abtheilung Girard. F. P., 4 Monate alt. Section 20. November 1896.

Diagnose: Gastro-Enteritis.

Makroskopisch: Ovarien normal.

Mikroskopische Untersuchung: In der medialen Hälfte

des Ovariums und nach vorne zu liegt in der Zone der wachsenden Follikel ein 0,15 mm langer und 0,09 mm breiter ovaler Epithelheerd, welcher ungefähr in der Mitte eine runde, 0,03 mm im Durchmesser messende Höhle zeigt.

Die histologischen Verhältnisse dieses Heerdes sind die gleichen wie in Beobachtung 4. Aussen eine Reihe kleiner cubischer Zellen, deren dicht gelegene Kerne den Heerd gegen das Stroma abgrenzen, dann grössere Zellen von polyedrischer Form und nach der Höhle hin hohe Cylinderzellen.

Als eine wie mir scheint nicht ganz unwichtige und auch in Beobachtung 5 hervorgehobene Eigenthümlichkeit dieses Heerdes ist zu erwähnen, dass im soliden Theil des Heerdes neben den polyedrischen Zellen sich auch andere cylinderförmige finden, die einen hellglänzenden Inhalt enthalten. Dadurch ist der Kern halbmondförmig gegen die eine schmale Seite der Cylinderzelle verdrängt, während die Zellgrenzen durch den Inhalt aufgetrieben erscheinen.

Ich halte es nicht für unwahrscheinlich, dass hier Analoga der Becherzellen vorliegen.

Das dem Zellheerd direct anliegende Stroma bildet einen 0,0075 mm breiten eosinrothen Ring, an welchen das normale Stroma angrenzt. In allen Schnitten dieses Ovariums sind Primitivfollikel, wachsende Follikel, atresirende Follikel, sowie viel Corpora albicantia sichtbar.

### Beobachtung 7.

Aus Ovarium 45. Chirurgische Klinik. G. E., 14 Jahre alt. Section 11. Juli 1897.

Diagnose: Osteomyelitis tibiae, Endocarditis frisch; Tuberculosis pulm., Anämie, Thymusreste.

Makroskopisch: Ovarien normal.

Mikroskopische Untersuchung: Im medialen Drittel und nahe dem Hilus liegt an der vorderen Fläche am Uebergang der Albuginea in die Zona parenchymatosa ein schmaler, gegen die Oberfläche zu leicht convexer Epithelheerd von 0,3 mm Länge und 0,16 mm Breite. Im Heerd liegen in allen auf einander folgenden 8 Schnitten die meist 0,006 mm langen schmalen, nur 0,003 mm breiten länglichen, hellen Kerne in Abständen von $^1/_4$ bis zu ganzer Kernbreite und mehr und dazu parallel zur Oberfläche. Die Zellgrenzen sind in Form von rothen Linien fast an allen Zellen deutlich zu sehen und lassen theils grosse cubische, bis 0,02 mm hohe Zellen neben ebenso langen, schmäleren, cylinderförmigen Zellen erkennen, innerhalb welchen schön eosinrothes Protoplasma in gleichmässiger Vertheilung den Kern umgiebt. Gegen das Stroma hin ist der Epithelheerd durch eine ununterbrochene Reihe von

kleinen runden 0,03—0,045 mm im Quermesser messenden Kernen begrenzt, welche auf der gegen die Tiefe gerichteten Seite heller, auf der gegen die Oberfläche zu gerichteten Seite eher dunkler und etwas eckig sind.

Im mittleren Drittel des nämlichen Ovariums und ebenfalls an der vorderen Seite liegt dicht unter der Oberfläche in der Albuginea auf 4 auf einander folgenden Schnitten ein 0,1 mm langer und 0,06 mm breiter Epithelheerd, in welchem nebst einigen ovalen Kernen die meist eingekerbten, geschrumpften und in allen möglichen Arten deformirten dunklen Kerne in grossen Abständen von ganzer Kernbreite und mehr neben einander liegen. Die Zellgrenzen sind bei den deformirten Kernen an allen Zellen in Form von breiten körnigen, eosinrothen Linien zu sehen und lassen 0,015—0,02 mm hohe cubische Zellen erkennen. In diesen Zellen liegt das Protoplasma in Form von eosinrothen Körnern den Zellgrenzen entlang vertheilt, so dass ein heller farbloser Hof den deformirten Kern umgiebt, und nur in den Zellen mit schön rundem oder ovalem Kern ist das eosinrothe Protoplasma noch gleichmässig vertheilt. Gegen die Peripherie zu sind die Zellen etwas kleiner und die gleichmässig contourirten Kerne in eosinrothen Zellen etwas häufiger.

40 Schnitte später liegt ebenfalls in der Albuginea an der vorderen Fläche des Ovariums und nahe dem Hilus ein ovaler Herd von 0,09 mm Länge und 0,06 mm Breite, in welchem eine gegen die Oberfläche des Ovariums excentrisch verschobene Höhle von 0,045 mm Durchmesser liegt. Gegen die Oberfläche zu ist die Höhle nur durch eine Reihe abgeplatteter heller Kerne begrenzt, während gegen die Tiefe zu vier Reihen runde bis leicht ovale, helle, bläschenförmige Kerne liegen, unter welchen sich nicht selten Kerne mit Einkerbungen oder gar starken Deformitäten finden, wodurch sie dunkler sind als die schön gleichmässig ovalen Kerne. Die Zellgrenzen sind an allen Zellen deutlich in Form von rothen Linien zu sehen und lassen gegen die Oberfläche zu abgeplattete Zellen erkennen, während das Lumen gegen die Tiefe zu von grossen bis 0,02 mm hohen und 0,075 mm breiten Cylinderzellen begrenzt wird. Die hinter den Cylinderzellen liegenden, den soliden Theil des Zellheerdes erfüllenden Zellen sind cubische Zellen von circa 0,015 mm Höhe. Das Protoplasma erfüllt als tief eosinrothe Masse alle Zellen mit schön rundem oder ovalem Kern. Bei den abgeplatteten Kernen dagegen und gar bei den deformirten Kernen legt sich das Protoplasma den Zellencontouren entlang, so dass der Kern von einem farblosen Ring umgeben ist. Auch hier umgiebt den Heerd ein Kranz kleiner runder Kerne, welche gegen die Oberfläche des Ovariums hin ebenfalls etwas abgeplattet sind wie die Kerne, welche hier das Lumen begrenzen. Die Zellgrenzen sind in Form von röthlichen Linien deutlich zu sehen und lassen kleine niedrige, cubische bis abgeplattete Zellen erkennen. Im

Lumen des Heerdes findet sich eine eosinrothe, schollige, glänzende Masse nebst einigen runden Zellen mit deformirtem, zackigem Kern.

Gleiche Heerde finden sich ausserdem im zweiten Ovarium dieses Individuums an vier verschiedenen Stellen an der vorderen Fläche des Ovariums dicht unter der Oberfläche.

In den übrigen Schnitten der beiden Ovarien dieses Individuums sind Primitivfollikel, wachsende Follikel, atresirende Follikel und Corpora albicantia sichtbar.

## Siebentes Kapitel.

## Ueber Urnierenreste im Ovarium.

Die nachfolgenden Mittheilungen stützen sich auf Durchmusterung der Urnierenreste im Hilus ovarii bei allen 80 untersuchten Ovarien an Hand der senkrecht zur Längsachse des Ovariums angelegten Schnittreihen. Da diese Untersuchungen nichts wesentlich Neues erbracht haben, so führe ich nur deren Resultate der Vollständigkeit halber in Kürze an:

Urnierenreste habe ich bald in starker, bald in geringerer Ausdehnung in allen untersuchten Ovarien gesehen; stets war die Entwickelung bei Erwachsenen eine ausgedehntere als bei jugendlichen Individuen und Neugeborenen. Nur in 2 Ovarien konnte der epitheliale Zusammenhang der Urnierencanälchen im Mesovarium mit denjenigen im Hilus mit Sicherheit erbracht werden, während in allen übrigen Ovarien von vorne nach hinten verlaufende Bindegewebszüge im Ovarialstiel den epithelialen Zusammenhang unterbrechen.

Die Entwickelung der Urnierenreste im Hilus ist eine verschiedene, wie im Nachfolgenden geschildert werden soll.

Das Epithel der Urnierenreste findet sich theils in soliden Strängen von 1—3 Kernbreiten Durchmesser oder in Schläuchen, welche auf dem Querschnitt ein Lumen haben, das von einer Reihe Kerne begrenzt wird. Je nach der Weite der Schlauchlumina nehmen die Epithelien cubische oder cylindrische Gestalt an, und an einzelnen ampullenförmigen Erweiterungen sind deutliche Flimmerhaare zu sehen. Wird das Lumen spaltförmig oder geht der Schlauch in einen soliden Strang über, so wird das Epithel abgeplattet endothelartig, und nicht selten sieht man schön ausgebildete Schläuche durch eine Reihe hinter einander liegender abgeplatteter Epithelien unter einander verbunden. Auch in cystisch erweiterten Schläuchen wird

das Epithel oft plötzlich niedrig bis vollständig platt, so dass eine und dieselbe Höhle von hochcylindrischen, cubischen und platten Zellen begrenzt wird.

Während im Mesovarium die soliden Stränge, welche in der Richtung gegen den Hilus ziehen, von lockerem Bindegewebe umgeben sind, sieht man in der Mitte des Hilus ovarii um die Epithelschläuche und Epithelstränge eine besondere, vom übrigen Hilusstroma deutlich unterscheidbare Wand auftreten. Diese 6—12 Kernbreiten dicke Wand besteht aus dicht gedrängten, derben, oft concentrisch um den Epithelschlauch geordneten Bindegewebsfibrillen, zwischen welchen glatte Muskelfasern liegen (Bühler's Grundstrang).

Verfolgt man dieses Gebilde nach dem tubaren Pol des Ovariums hin, so verschwindet allmälig die deutlich begrenzte bindegewebige Wand und es tritt an deren Stelle ein ausgedehntes Feld auf, in welchem die fächerförmig aus einander weichenden Epithelschläuche als comprimirte Spältchen und kleine Cystchen regellos und vielfach ohne nachweisbaren gegenseitigen Zusammenhang durch einander liegen. Nahe dem lateralen Ende des Hilus ordnen sich die Drüsenschläuche wiederum in einem oder zwei Bündel und das diese Bündel begrenzende Stroma nimmt wiederum die Gestalt an, wie ich es für den Grundstrang in der Mitte des Hilus beschrieben habe. Oft dilatiren sich die Canäle, je mehr die Schnittreihe sich dem tubaren Pol des Ovariums nähert, und endigen mit einer ampullenförmigen Erweiterung des blinden Endes.

Von dem oben beschriebenen Felde, in welchem die Drüsenschläuche regellos zerstreut liegen, sieht man in einzelnen Ovarien kleine Ausläufer in die Zona vasculosa ovarii eindringen, woselbst sie sich gelegentlich zu kleinen Cystchen erweitern.

Ein weiteres Vordringen der Schläuche in die Zona vasculosa und in die Zona parenchymatosa, wie v. Franqué [7] dies so schön beobachtet hat, habe ich niemals gesehen. Einzelne ampullenförmige Erweiterungen der Schläuche zeigten Faltenbildung der Wand, dagegen habe ich weder Epithelpapillen gesehen, welche auf eine active Wucherung des Epithels schliessen liessen, noch auch Pseudoglomeruli.

Vielfach sind die Drüsenschläuche reichlich verzweigt und gewunden, so dass sie kleinen adenomatösen Wucherungen ähnlich sind, dass dem aber nicht so ist, zeigt das Epithel, welches in Er-

weiterungen der Drüsencanäle meist niedrig und abgeplattet ist und keinerlei Zeichen activer Wucherung aufweist.

Nur in einem einzigen Ovarium einer 61jährigen Virgo habe ich im Hilus ovarii ein Feld mit dicht gedrängten gewundenen Drüsenschläuchen gesehen, deren Epithel überall hochcylindrisch war, so dass man an eine active Wucherung des Epithels denken durfte. Aber auch dieses Gebilde erstreckte sich nur bis an die Zona vasculosa, dieselbe gleichsam vor sich her schiebend.

Diese Untersuchungen haben ausserdem gezeigt, dass weder die Granulosazellheerde, noch die Granulosazellschläuche, noch die Flimmerzell- und Becherzellheerde, die ich beschrieben habe, irgend einen Zusammenhang mit den Urnierenresten im Hilus ovarii haben.

## Zusammenfassung.

1. Das Schicksal der in soliden Heerden im Ovarium Neugeborner sichtbaren Vorstufen von Follikelepithelien (Granulosazellheerde) ist das nämliche wie das Schicksal einer grossen Zahl von Primordialfollikeln, d. h. an diesen Heerden sind Phasen der weiteren Entwickelung und Phasen der Rückbildung zu beobachten, wobei die Veränderungen der Epithelien und des die Heerde begrenzenden Ovarialstromas die gleichen sind wie bei der Atresie eines wachsenden Follikels (Taf. I Fig. 1, Taf. II Fig. 2 und 3 und Taf. III Fig. 4).

2. Die Vorstufen der Follikelepithelien finden sich, wenn auch seltener als in Heerdform, auch in drüsenschlauchförmiger Anordnung, wobei jede Stelle des Schlauches auf dem Querschnitt ein rundliches Lumen zeigt, welches durch die in einer Reihe liegenden Epithelien begrenzt wird.

Das Schicksal dieser Schläuche ist ein verschiedenes:

a) Stehen die Schläuche in Verbindung mit dem Follikelepithel eines Primärfollikels, so theilen sie das Schicksal des Epithels dieses Follikels, d. h. sie ruhen so lange der Follikel ruht, und zwar bis über die Pubertätszeit hinaus; wächst der Follikel, so gehen kurze Schläuche in die mehrschichtige Membrana granulosa über, während längere Schlauchanhängsel nicht immer vollständig in der Membrana granulosa verschwinden. Atresirt der Follikel, so können am Schlauchepithel wie an dem den Schlauch umgebenden Stroma die nämlichen Veränderungen beobachtet werden wie am Follikelepithel und an dem den Follikel umgebenden Stroma, und es verschwindet der Schlauch

zu gleicher Zeit wie der Follikel, mit dem er in Verbindung steht (Taf. IV Fig. 7, Taf. VI Fig. 8).

Es liegt demnach kein Grund vor, an der bisher geltenden Ansicht von der epithelialen Natur der Membrana granulosa zu zweifeln.

b) Schläuche ohne Verbindung mit Primärfollikel bleiben oft bis nach der Pubertätszeit bestehen oder bilden kleine Retentionscystchen mit abgeplattetem Epithel, umgeben vom normalen Stroma des Ovariums (Taf. II Fig. 3b, Taf. III Fig. 5).

3. Zwischen den Oberflächenepithelien und im Stroma liegen ohne Zusammenhang mit dem Follikelepithel oder den Epoophorenresten im Hilus ovarii kleine Gruppen von 5—6 Epithelien, welche ich als Vorstufen von Oberflächenepithelien ansehe. Aus diesen Gruppen können sich zu jeder Zeit des extrauterinen Lebens Drüsenschläuche in die Tiefe entwickeln, oder sie bilden im Stroma adenomatöse Wucherungen, aus welchen wiederum Schläuche und kleine Cystchen entstehen, deren Epithel dem Oberflächenepithel durchaus ähnlich ist, während die Epithelien der jüngsten Schlauchsprossungen in den adenomatösen Wucherungen gleiche Form, Grösse und färberische Eigenschaften zeigen, wie die Epithelien der Schlauchanfänge im Oberflächenepithel.

Das diese Schläuche und Cysten umgebende Stroma ist das nämliche wie an anderen Stellen des Ovariums (Taf. VI Fig. 11, Taf. X Fig. 14 und 15, Taf. VII Fig. 12 und 13).

Treten an verschiedenen Stellen des Ovariums Dilatationen der Drüsenschläuche auf, so bekommt das Ovarium auf dem Querschnitt das Aussehen der kleincystischen Degeneration.

4. Im Oberflächenepithel wie im Stroma finden sich kleine Pflasterepithelheerde, in deren Centrum Höhlenbildung beobachtet werden kann. Dadurch entstehen kleine Cystchen, welche mit ein- bis mehrschichtigem abgeplattetem Epithel begrenzt sind. Das diese Pflasterepithelheerde umgebende Stroma unterscheidet sich nicht vom Stroma an anderen Stellen des Ovariums (Taf. V Fig. 9 und 10).

Gleicherzeit finden sich die nämlichen Bildungen an der Tubenserosa und am hinteren Blatt des Lig. latum.

5. Im Oberflächenepithel finden sich gelegentlich Flimmerepithelinseln, ohne dass ein Uebergang der Flimmerepithelien zu den Oberflächenepithelien nachgewiesen werden könnte. Von diesen Flimmerepithelinseln dringen Drüsenschläuche mit Flimmerepithelien

in die Tiefe. Im Stroma liegen, ohne Zusammenhang mit dem Oberflächenepithel und ohne Zusammenhang mit dem Follikelepithel und auch ohne Zusammenhang mit den Epoophorenresten im Hilus ovarii solide Heerde von Vorstufen der Flimmerepithelien in Form von compacten cubischen Zellen mit dunklem, runden bis leicht ovalem Kern. In diesen Heerden treten spaltförmige Lumina auf und es entwickeln sich aus ihnen Drüsenschläuche, deren Epithel bei einer gewissen Lumenweite Flimmerhaare bekommt. Durch Dilatation der Schläuche entstehen kleine Cystchen.

Je nach dem Stroma, welches diese Schläuche und Cystchen umgiebt, können zwei Typen von Drüsenschläuchen unterschieden werden.

a) Sind die Schläuche und Cystchen vom normalen Ovarialstroma umgeben, so sieht man schon am Epithel kleiner Cystchen Degenerationserscheinungen auftreten und das die epithellose Höhle begrenzende Stroma zeigt die nämlichen Veränderungen wie bei der Follikelatresie, wodurch an Stelle der Höhle schliesslich eine concentrisch geschichtete Kalkkugel oder ein dem Corpus albicans durchaus ähnliches Gebilde entsteht (Taf. X Fig. 18a, Taf. XI Fig. 19, Taf. XII Fig. 20 und 20a und Taf. XIII Fig. 21).

b) An anderen Orten zeigen die Flimmerepithelschläuche eine vom Ovarialstroma durch ihren Kernreichthum deutlich verschiedene Wand. Diese Drüsenschläuche zeigen entgegen den sub a beschriebenen Schläuchen keine Zeichen der Rückbildung, sondern vielmehr Neigung zu Proliferation nach glandulärem oder papillärem Typus (Taf. VIII Fig. 16 und 16a, Taf. IX Fig. 17 und 17a).

6. Im Oberflächenepithel finden sich gelegentlich kleine Inseln, bestehend aus mehrschichtigem, cubischem Epithel oder Bläschen, deren Lumen von Cylinderepithelien mit basalständigem Kern begrenzt wird. Zwischen den cubischen Epithelien von wechselnder Grösse in ein und demselben Heerde, sowie zwischen den Cylinderepithelien der Bläschen finden sich vereinzelte Zellen mit hellglänzendem Protoplasma, welche Becherzellen durchaus ähnlich sehen. Von diesen Heerden und Bläschen dringen mehr weniger breite Zellstränge in die Tiefe, welche sich canalisiren und zu Schläuchen umwandeln, zwischen deren cubischen bis cylindrischen Epithelien ebenfalls vereinzelte Becherzellen liegen (Taf. XIV Fig. 22).

Ausserdem liegen im Stroma ohne Zusammenhang mit dem Oberflächenepithel und ohne Zusammenhang mit dem Follikelepithel

oder den Epithelien der Urnierenreste im Hilus ovarii solide Zellnester, welche Veränderungen der Umbildung bis zum Drüsenschlauch und zur kleinen Cyste zeigen.

Im Ruhestadium enthalten die Zellheerde längliche polyedrische Zellen mit ovalem, an beiden Enden leicht zugespitztem Kern. Mit dem Beginn der Umbildung treten in diesen Heerden und zwar im Centrum zunächst unverhältnissmässig grosse Zellen von compacter Form mit reichlich Protoplasma und grossem, bläschenförmigem, hellem Kern auf. Zwischen diesen Zellen und den Zellen im Ruhestadium sind alle Uebergänge zu sehen. Durch Zunahme der grossen Zellen werden die übrig bleibenden kleinen Zellen allmälig gegen die Peripherie verdrängt.

In grösseren Heerden mit diesen grossen compacten, protoplasmareichen Zellen treten alsdann an verschiedenen Stellen scharfrändige Höhlen auf und das die Höhlen begrenzende Epithel nimmt hochcylindrische Gestalt an, wobei sich der bläschenförmige Kern gegen die Basis der Zelle verschiebt.

In grösseren Zellcomplexen entstehen durch Confluenz der Lumina Canäle und das mehrschichtige, cubische Epithel verschwindet bis auf eine einzige das Lumen begrenzende Reihe. Dabei erreicht das Epithel hohe Cylindergestalt, die Grenzlinien zeigen Ausbuchtungen und gegen das Lumen hin verschwindet die scharfe Grenzlinie überhaupt. Die Kerne liegen dicht an der Basis, das Protoplasma wird hell und von der Fläche gesehen erscheinen die Epithelien als Mosaik heller, polyedrischer Zellen mit scharfen Grenzlinien. Durch Zunahme des hellglänzenden Inhaltes werden einzelne Zellen den Becherzellen durchaus ähnlich.

Je nach der Art des Stromas, welches diese Schläuche umgiebt, können wie bei den Flimmerepithelschläuchen zwei Typen unterschieden werden.

a) Sind die Heerde, Schläuche und Cystchen von normalem Stroma umgeben, so sieht man am Epithel der Heerde, Schläuche und Cystchen Veränderungen der Rückbildung auftreten. Die Epithelien verschwinden und das die Höhle begrenzende Stroma zeigt die gleichen Veränderungen wie bei der Follikelatresie, wodurch an Stelle der Höhle ein dem Corpus albicans durchaus ähnliches Gebilde entsteht. Kalkkugeln dagegen habe ich bei diesen Schläuchen keine entstehen gesehen (Taf. XIV Fig. 23, 24 und Taf. XV Fig. 25).

b) An anderen Orten zeigen diese Zellschläuche mit Vorstufen

von Becherzellen eine vom Ovarialstroma deutlich unterscheidbare, kernreiche Wand. Diese Schläuche zeigen entgegen den sub. a beschriebenen Schläuchen keine Zeichen der Rückbildung, sondern Neigung zu Proliferation nach dem glandulären Typus. Das Epithel wird durch die reichliche Zunahme des hellglänzenden Inhaltes den Becherzellen durchaus ähnlich und durch die Secretion der Epithelien dilatiren sich die Schläuche bald zu Cystchen, in welchen das Epithel die Form der ausgebildeten Becherzelle annimmt (Taf. XV Fig. 26).

7. Die Urnierenreste im Hilus ovarii sind in allen Ovarien theils mit, theils ohne Wand aus Bindegewebe in glatten Muskelfasern (Grundstrang) zu sehen. Ein epithelialer Zusammenhang mit den Epoophorenresten in der Mesosalpinx und im Mesoovarium ist trotz lückenlosen Serienschnitten nur sehr selten zu erbringen. Diese Canäle zeigen vielfach Dilatationen, wobei das Epithel nach Art der Retentionscysten ein niedriges, abgeplattetes wird. Nur in einem einzigen Ovarium war adenomatöser Bau der Urnierenreste mit cystischer Erweiterung der Drüsenschläuche und zugleich überall ein gut entwickeltes Epithel zu sehen.

8. Die Pflasterepithel-, Flimmer- und Becherzellheerde im Ovarium stammen weder vom Oberflächenepithel und dessen Vorstufen, noch vom Follikelepithel und dessen Vorstufen, noch von den Urnierenresten im Hilus ovarii ab, sondern sind als ins Ovarium congenital verlagerte Zellnester, als congenitale Pflaster-, Flimmerzell- und Becherzellanlagen aufzufassen.

9. Die Entwickelung eines proliferirenden Flimmerzellen- oder Becherzellenadenoms ist nicht allein an die Anwesenheit von Flimmer- oder Becherzellen, sondern ebenso sehr an ein zu diesen Epithelien gehörendes und vom Stroma ovarii differentes Schlauchstroma gebunden. Ohne dieses Schlauchstroma tritt in den Flimmerepithel- und Becherzellschläuchen frühzeitig Degeneration der Epithelien ein und das normale Ovarialstroma dient wie bei der Follikelatresie nur zur bindegewebigen Füllung der epithellosen Höhlen.

10. Der zeitliche Beginn der Entwickelung einer Flimmerepithel- sive Becherzellanlage ist an die topographische Lage des primären Flimmerepithel- sive Becherzellheerdes gebunden, in dem Sinne, dass diejenigen Heerde, welche nahe der Zona vasculosa liegen wie bei Follikelentwickelung zuerst proliferiren, während die der Oberfläche näher liegenden Heerde ihre Entwickelung erst später beginnen.

## Literatur.


1. Schmorl, Patholog.-anatom. Untersuchungsmethoden. 2. Aufl. 1901, S. 59.
2. Foulis, The development of the ova and the other structure of the ovary in man and the other mammalia with special reference of the origine and development of the follicular epithelial cells. Journal of Anatomy and Physiology Vol. XIII.
3. Wendeler in A. Martin's Krankheiten der Eierstöcke und Nebeneierstöcke S. 33.
4. Nagel, Beitrag zur Anatomie gesunder und kranker Ovarien. Arch. f. Gyn. Bd. 31.
5. Schröder-Hofmeier, Handbuch der Krankheiten der weiblichen Geschlechtsorgane 1898, Taf. IV Fig. 1.
6. v. Franqué, Beschreibung einiger seltener Eierstockspräparate. Zeitschr. f. Geb. u. Gyn. Bd. 39 Heft 2 Fig. 5.
7. Derselbe, Ueber Urnierenreste im Ovarium, zugleich ein Beitrag zur Genese der cystoiden Gebilde in der Umgebung der Tube. Zeitschr. f. Geb. u. Gyn. Bd. 39 Heft 3.
8. Schickele, Ueber die Herkunft der Cysten der weiblichen Adnexe, ihrer Anhangsgebilde und der Adenomyome des lateralen Tubenabschnittes. Virchow's Arch. Bd. 169.
9. Switalski, Monatsschr. f. Geb. u. Gyn. 1899, Heft 5.
10. Robert Meyer, Ueber epitheliale Gebilde im Myometrium des fötalen und kindlichen Uterus. Berlin, S. Karger, 1899.
11. Bulius, Der Eierstock bei Fibroma uteri. Zeitschr. f. Geb. u. Gyn. Bd. 23 S. 358.
12. v. Kahlden, Ueber die Entstehung einfacher Ovarialcysten mit besonderer Berücksichtigung des sogen. Hydrops folliculi. Jena, Verlag von Gustav Fischer, 1899.
13. Malassez und de Sinety, Structure, Origine et Developpement des Kystes de l'Ovaire. Archives de Physiologie 1878, Bd. 5 Fig. 51.
14. v. Kahlden, Ueber die kleincystische Degeneration der Ovarien und ihre Beziehung zu dem sogen. Hydrops ovarii. Separatabdruck aus Beiträge zur patholog. Anatomie und allgemeinen Pathologie Bd. 30 Heft 1.
15. Flaischlen, Zur Lehre der Entwickelung der papillären Kystome oder der multiloculären Flimmerepithelkystome des Ovariums. Zeitschr. f. Geb. u. Gyn. Bd. 6 S. 231.
16. Waldeyer, Die epithelialen Eierstocksgeschwülste, insbesondere die Kystome. Arch. f. Gyn. 1870, Bd. 1.
17. Frommel, Das Oberflächenpapillom des Eierstockes, seine Histiogenese und seine Stellung zum papillären Flimmerepithelkystom. Zeitschr. f. Geb. u. Gyn. Bd. 19.
18. Pfannenstiel, Die Genese der Flimmerepithelgeschwülste des Eierstockes. Arch. f. Gyn. Bd. 40 S. 363.
19. Derselbe, Ueber die papillären Geschwülste des Eierstockes. Arch. f. Gyn. Bd. 48 S. 538.

20. Williams J. Whitridge, Contribution to the histiogenesis of the papillary cystoma of the ovary. John Hopkins Hospital Bulletins Nr. 108, Dec. 1891.
21. Derselbe, Papillomatores Tumors of the ovary. John Hopkins Hospital reports 1892, Vol. XI Nr. 1 p. 20 ff.
22. Wendeler in A. Martin's Krankheiten der Eierstöcke und Nebeneierstöcke S. 386.
23. Marchand, Beiträge zur Kenntniss der Ovarientumoren. Habilitationsschrift. 1879, S. 26.
24. Pfannenstiel, Veit's Handbuch der Gynäkologie Bd. 3 S. 357 ff.
25. Kossmann, Zur Pathologie der Urnierenreste des Weibes. Monatsschr. f. Geb. u. Gyn. Bd. 1.
26. v. Velitis, Beiträge zur Histologie und Genese der Flimmerpapillärkystome des Eierstockes. Zeitschr. f. Geb. u. Gyn. 1889, Bd. 17.
27. Steffeck, Zur Entstehung der epithelialen Eierstocksgeschwülste. Zeitschr. f. Geb. u. Gyn. Bd. 19 S. 236.
28. Bulius, G., Zur Genese der uniloculären Eierstockscysten. Zeitschr. f. Geb. u. Gyn. Bd. 15.
29. Bulius und Marchand, Angiodystrophia ovarii 1897.
30. Burkhard, Zur Genese der multiloculären Ovarialkystome. Virchow's Arch. Bd. 144.
31. R. Meyer (Berlin), Ueber Ektoderm-(Dennion-)Cysten im Lig. latum, am Samenstrang und Nebenhoden bei Föten und Neugeborenen. Virchow's Arch. Bd. 168 Heft 2.
32. Derselbe, Die subserösen Epithelknötchen an Tuben, Ligam, latum, Hoden und Nebenhoden (sogen. Keimepithel oder Nebennierenknötchen). Virchow's Arch. Bd. 171 Heft 3 S. 443.

## Erklärung der Abkürzungen.

Ov. = Ovarium; Bl. = Block; Obt. = Objectträger; R. = Schnittreihe auf einem Objectträger; S. = Schnitt. Römisch I und II in Klammer (I) (II) = tubare resp. uterine Hälfte des Ovariums.

## Erklärung der Abbildungen auf Tafel I—XV.

Taf. I Fig. 1. Eifachrest mit dem Oberflächenepithel in Verbindung. Die Eier im Eifachrest zeigen atretische Veränderungen, wie viele Eier in Primitivfollikeln und wachsenden Follikeln in diesem Ovarium. Oberflächenepithel schematisch dargestellt. Zeiss, Oelimmersion $^1/_{12}$, Occ. 2. Neonata. $^3/_4$ natürl. Grösse.

Taf. II Fig. 2. Granulosaheerd ohne Primordialeier mit dem Oberflächenepithel in Verbindung stehend. Bei a besteht die Verbindung noch aus einer

Epithelreihe; bei b dagegen ist die Epithelreihe gebrochen und es deuten nur noch die parallel zum Verbindungsstrang verlaufenden Bindegewebsfibrillen einer Bindegewebsscheide ähnlich auf die frühere epitheliale Verbindung. Bei c treten Höhlenbildungen im Granulosaheerd auf. Zeiss, Oelimmersion $^1/_{12}$, Occ. 2. Neonata. $^3/_4$ natürl. Grösse.

Taf. II Fig. 3. Granulosaheerd mit dem Oberflächenepithel in Verbindung. Bei a tritt Lumenbildung im Granulosaheerd auf. Bei b ist ein Granulosaschlauch quer getroffen. Zeiss, Oelimmersion $^1/_{12}$, Occ. 2. Neonata. $^3/_4$ natürl. Grösse.

Taf. III Fig. 4. Abgetrennter Granulosaheerd nahe der Zona vasculosa im vorgerücktesten Entwickelungsstadium. a Secretschollen zwischen den Granulosazellen. a' Zona pellucida ähnlicher Secretstreifen durch feinste Secretlinien mit den zunächst liegenden Granulosazellen in Verbindung. Zeiss, Oelimmersion $^1/_{12}$, Occ. 2. 10 Monate alt. $^3/_4$ natürl. Grösse.

Taf. III Fig. 5. Verzweigter Drüsenschlauch aus Keimepithelabkömmlingen (Granulosaschlauch) in Verbindung mit dem Oberflächenepithel einerseits und einem Primordialei andererseits. Oberflächenepithel halbschematisch dargestellt. Zeiss, Oelimmersion $^1/_{12}$, Occ. 2. 4 Monate alt. $^3/_4$ natürl. Grösse.

Taf. IV Fig. 6. Granulosaschlauch in Abschnürung vom Oberflächenepithel mit Primordialei im Lumen. Oberflächenepithel halbschematisch. Zeiss, Oelimmersion $^1/_{12}$, Occ. 2. Neonata. $^3/_4$ natürl. Grösse.

Taf. IV Fig. 7. Verzweigter Granulosaschlauch in Verbindung mit dem Follikelepithel. Bei a Uebergang des Schlauchlumens in die Follikelhöhle. b b Kernarme Bindegewebsschicht um Follikel und Schlauch. Zeiss, Oelimmersion $^1/_{12}$, Occ. 2. 4 Monate alt. $^3/_4$ natürl. Grösse.

Taf. VI Fig. 8. Atresirender Follikel mit Schlauchfortsatz. Bei o ectatisches Schlauchlumen. Schlauchepithel direct in das mehrschichtige Follikelepithel übergehend zeigt die nämlichen Degenerationserscheinungen wie das Follikelepithel. Zeiss, Oelimmersion $^1/_{12}$, Occ. 2. 2 Jahre alt. $^3/_4$ natürl. Grösse.

Taf. V Fig. 9. Pflasterepithelheerd mit der Ovarialoberfläche in Verbindung aus kleinen dicht gedrängten, protoplasmaarmen Zellen bestehend. Zeiss, Oelimmersion $^1/_{12}$, Occ. 2. 12 Jahre alt. $^3/_4$ natürl. Grösse.

Taf. V Fig. 10. Pflasterepithelheerd mit der Ovarialoberfläche in Verbindung aus grossen, polyedrischen, protoplasmareichen Zellen bestehend. Zeiss, Oelimmersion $^1/_{12}$, Occ. 2. 14 Jahre alt. $^3/_4$ natürl. Grösse.

Taf. VI Fig. 11. Cylinderepithelschlauch in Verbindung mit dem Oberflächenepithel. Zeiss, Object 7, Occ. 2. 4 Monate alt. Natürliche Grösse.

Taf. VII Fig. 12. Reich verzweigter Cylinderepitheldrüsenschlauch mit dem Oberflächenepithel in Verbindung. Zeiss, Object A, Occ. 2. 65 Jahre alt. Natürliche Grösse.

Taf. VII Fig. 13. Der mit dem Oberflächenepithel in Verbindung stehende Schlauch von Fig. 12 mit einigen Verzweigungen. Bei a liegt zwischen den Schlauchepithelien eine Gruppe heller grosser Zellen; bei b hat eine nämliche Gruppe ein Lumen erhalten, von welchem aus sich ein neuer Schlauch entwickelt. Das Epithel der tiefer im Stroma liegenden Schläuche ist

noch intact und hat grosse helle Kerne, während das Epithel des nahe der Oberfläche liegenden Schlauchstückes Cylindergestalt angenommen hat. Zeiss, Oelimmersion 1/12, Occ. 2. 65 Jahre alt. 3/4 natürl. Grösse.

Taf. X Fig. 14. Beginnendes Schlauchstück im Oberflächenepithel. Zeiss, Oelimmersion 1/12. 12 Jahre alt. Natürliche Grösse.

Taf. X Fig. 15. Oberflächenepithel mit zwei Gruppen von je drei und vier runden, hellen, bläschenförmigen Kernen zwischen den dunklen, stäbchenförmigen Kernen des cylinderförmigen Oberflächenepithels. Zeiss, Oelimmersion 1/12, Occ. 2. 4 Monate alt. Natürliche Grösse.

Taf. VIII Fig. 16. 1,25 mm langes Feld auf der Ovarialoberfläche, von welchen neun stark gewundene, Flimmerepithel tragende Drüsenschläuche ins Stroma eindringen und sich daselbst zu cystischen Räumen erweitern, in welchen Papillen sichtbar sind. Zeiss, Object A, Occ. 2. 35 Jahre alt. Natürliche Grösse.

Taf. VIII Fig. 16a. 0,3 mm langes Stück der Ovarialoberfläche von Fig. 16, welches Flimmerepithelien in lückenloser Reihe neben einander zeigt (a). b Basalzellen. c Ectatischer Drüsenschlauch im Stroma. Zeiss, Oelimmersion 1/12. 35 Jahre alt. Natürliche Grösse.

Taf. IX Fig. 17. Flimmerepithelschläuche von der Oberfläche in die Tiefe dringend. Zeiss, Object A, Occ. 2. 35 Jahre alt. Natürliche Grösse.

Taf. IX Fig. 17a. Dasselbe mit Zeiss, Oelimmersion 1/12, Occ. 2, betrachtet. a cubische Flimmerzelle. b Basalzelle. Natürliche Grösse.

Taf. X Fig. 18. Gruppe von Flimmerepithelschläuchen, zum Theil mehr oder weniger cystisch erweitert. a Uebergang eines Schlauches in eine Cyste. Zeiss, Object A, Occ. 2. 54 Jahre alt. Natürliche Grösse.

Taf. XI Fig. 19. Die Cyste a in Fig. 18 mit starker Vergrösserung. a, a, a Basalzellen. b Uebergang des cylindrischen Flimmerepithels in niedriges flimmerloses Epithel. Zeiss, Oelimmersion 1/12, Occ. 2. 54 Jahre alt. 3/4 natürl. Grösse.

Taf. XII Fig. 20. Flimmerepithelcyste in Rückbildung. a Kernarme eosinrothe Bindegewebsschicht mit vereinzelten, spindelförmigen, dunklen Kernen, concentrisch um die Cyste geordnet. Zeiss, Object A, Occ. 2. 68 Jahre alt. Natürliche Grösse.

Taf. XII Fig. 20a. Dieselbe Cyste bei starker Vergrösserung. a Basalzellen mit Zellgrenzen, während die Zellgrenzen der Cystenepithelien nicht mehr sichtbar sind. Zeiss, Oelimmersion 1/12, Occ. 2. 3/4 natürl. Grösse.

Taf. XIII Fig. 21. Rückbildung einer Flimmerepithelcyste (letztes Stadium). a Körniger Cysteninhalt. b Kernarmes, eosinrothes Bindegewebe in Zellenlinien wie bei Corpus albicans um den Rest des Cysteninhaltes geordnet. Zeiss, Object A, Occ. 2. 60 Jahre alt. Natürliche Grösse.

Taf. XIII Fig. 22. Bläschen mit Becherzellen im Oberflächenepithel. Zeiss, Oelimmersion 1/12. Neonata. Natürliche Grösse.

Taf. XIV Fig. 23. Epithelheerd aus Vorstufen von Becherzellen. a Urform. b Erstes Stadium der Entwickelung. Zeiss, Oelimmersion 1/12. 10 Monate alt. 3/4 natürl. Grösse.

Taf. XIV Fig. 24. Desgleichen. Zweites Stadium der Entwickelung mit Höhlenbildung ($a_1 a_1 a_1$) und Umwandlung der begrenzenden Zellen zu Cylinderepithelien. Oelimmersion $^1/_{12}$. 10 Monate alt. $^3/_4$ natürl. Grösse.

Taf. XV Fig. 25. Desgleichen nach weiteren Schnitten: Uebergang einer soliden Heerdpartie (a) in einen cystisch erweiterten Schlauch mit hohen Cylinderepithelien (b), welche wir ihrer Aehnlichkeit mit Becherzellen wegen als Vorstufen von Becherzellen im dritten Stadium der Entwickelung ansehen. Bei c ein Lumen im Heerd wie in Fig. 24. Zeiss, Oelimmersion $^1/_{12}$. 10 Monate alt. $^3/_4$ natürl. Grösse.

Taf. XV Fig. 26. Drüsenschlauch mit gleichen Epithelien wie in Fig. 25 b, etwas stärkere Tinction der Kerne, in eine kleine Pseudomucincyste übergehend. Zeiss, Oelimmersion $^1/_{12}$. 54 Jahre alt. $^3/_4$ natürl. Grösse.

1

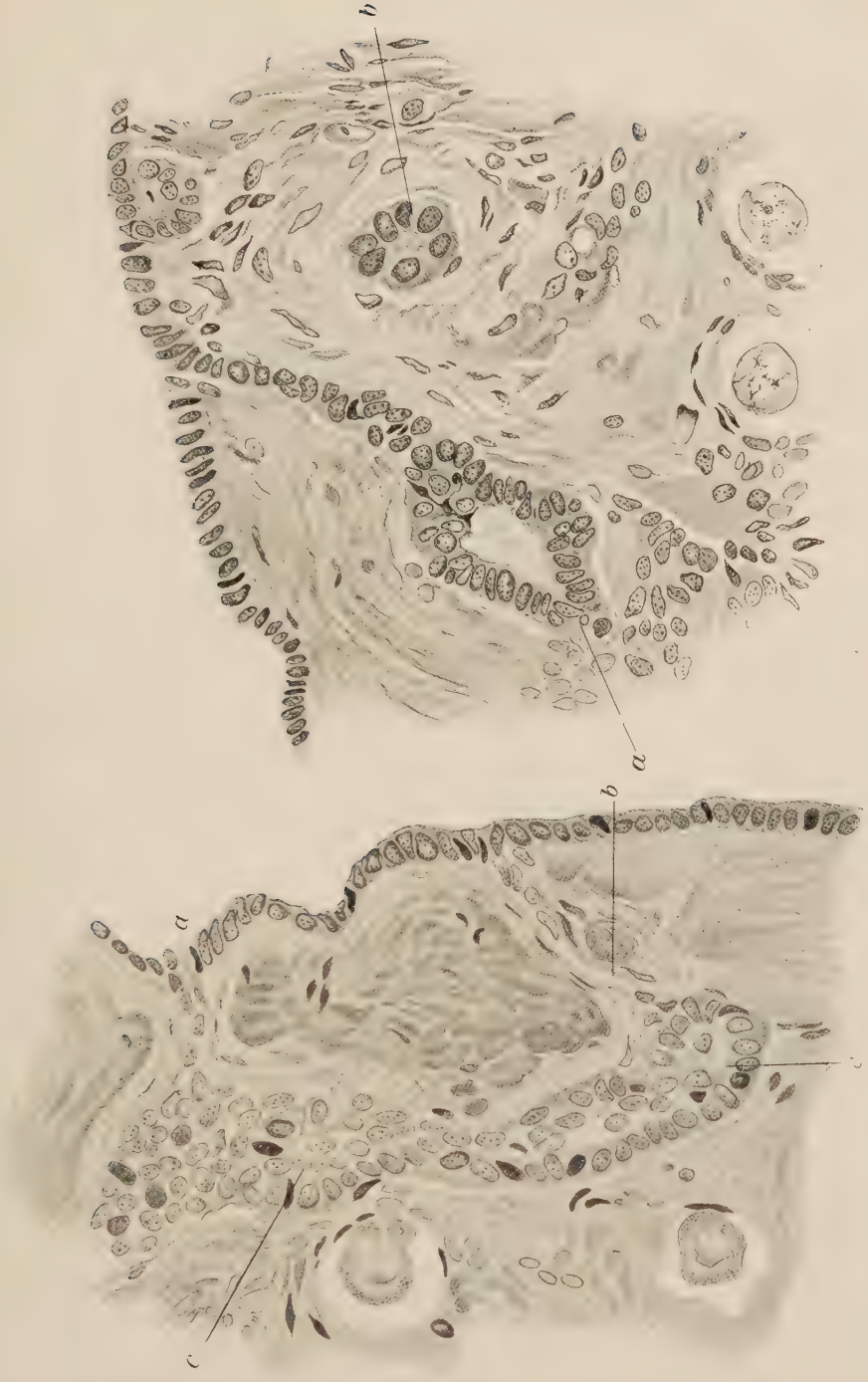


3

2

5
4
a
a
a
a

6

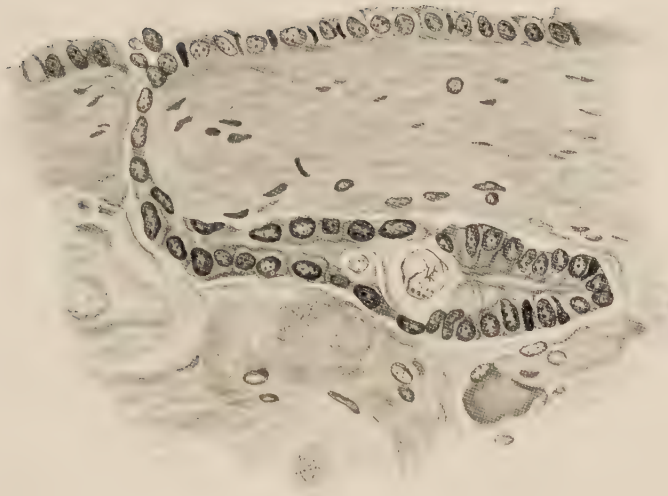

7

9

10

8




11



12

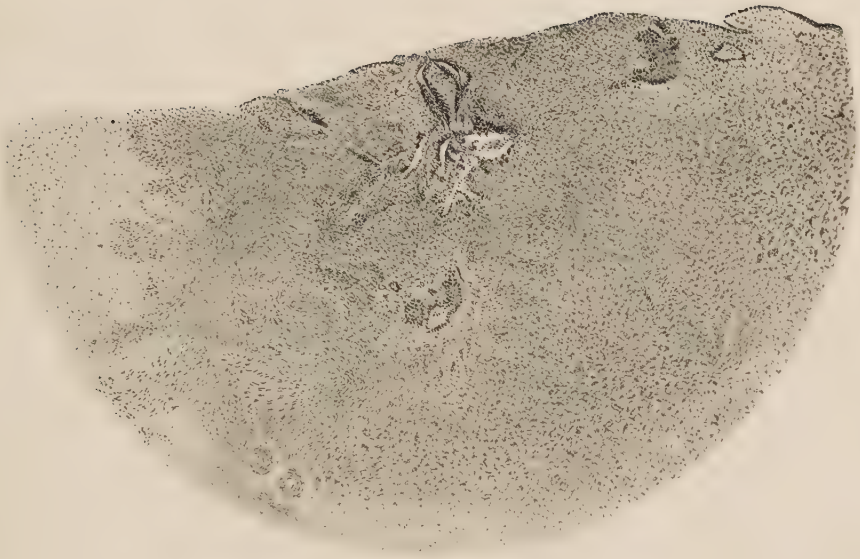

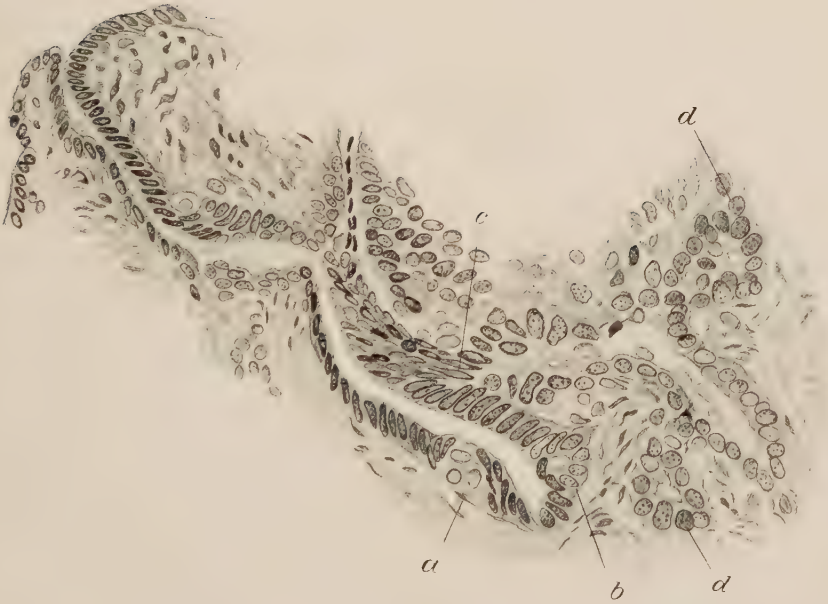


13

16

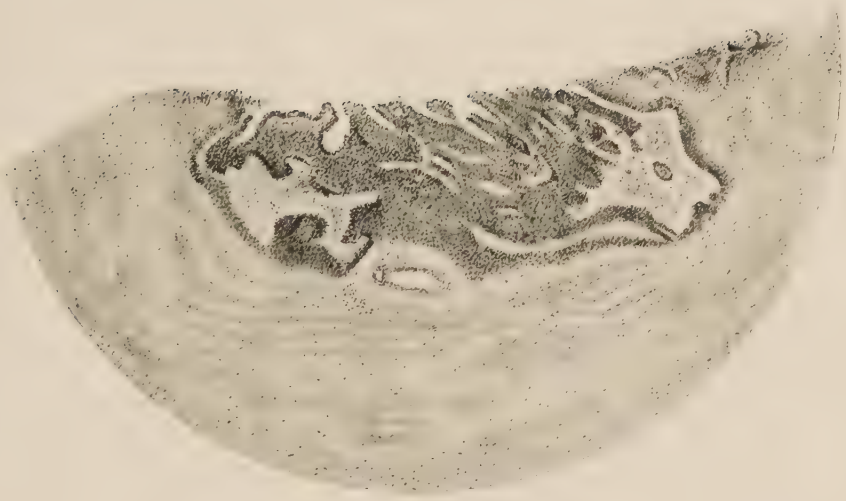

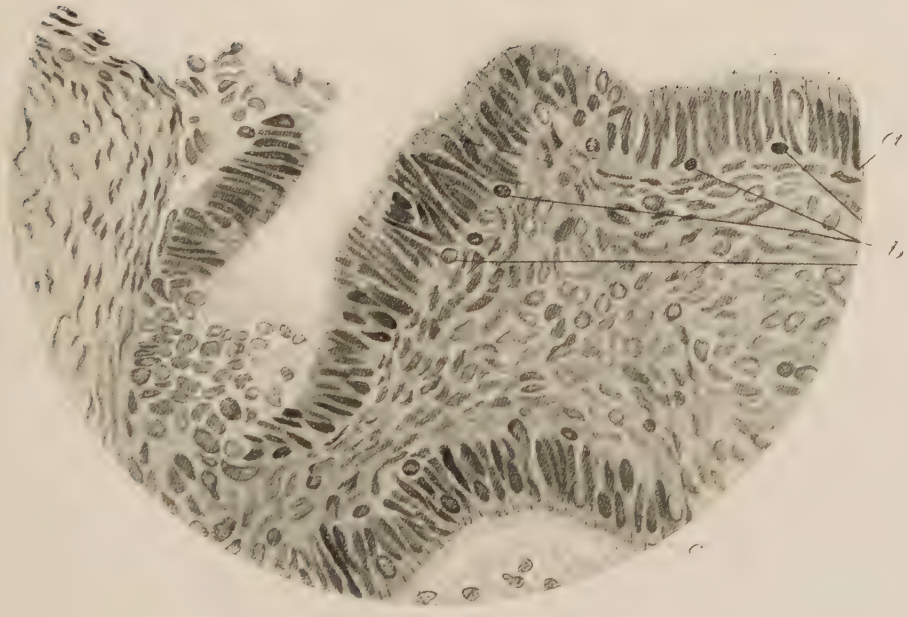


16a

17a

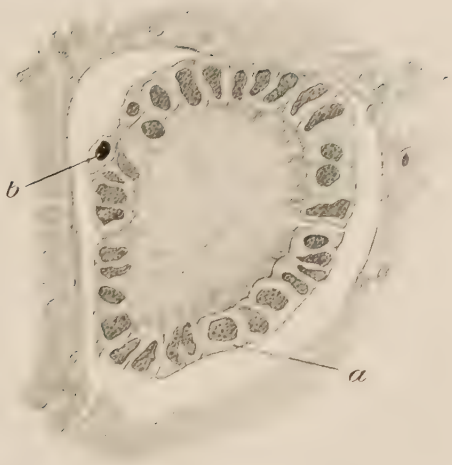


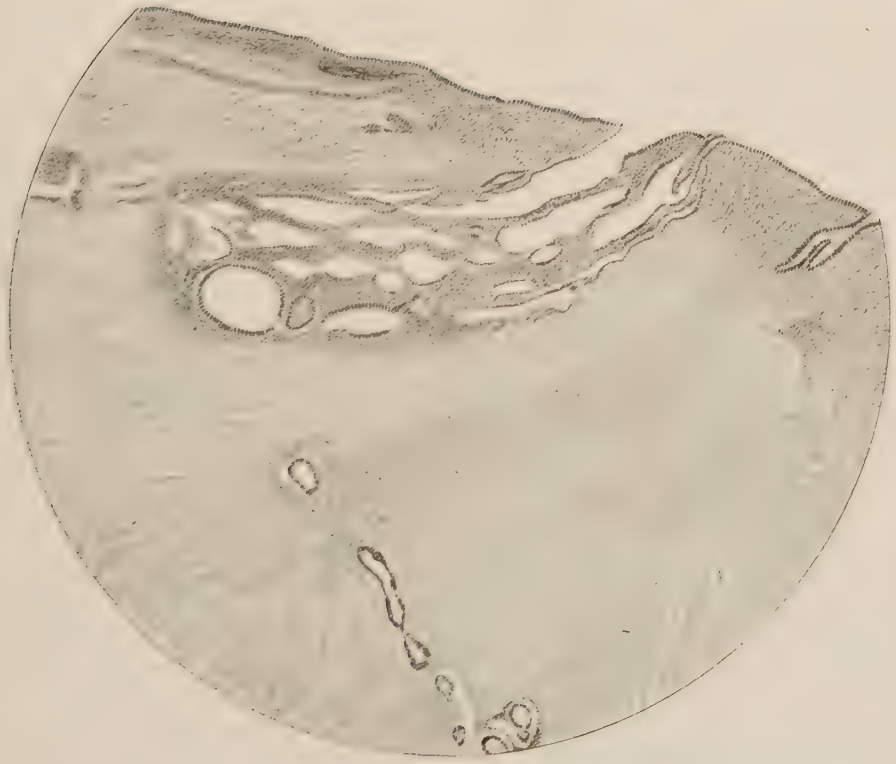

17

14

15

18

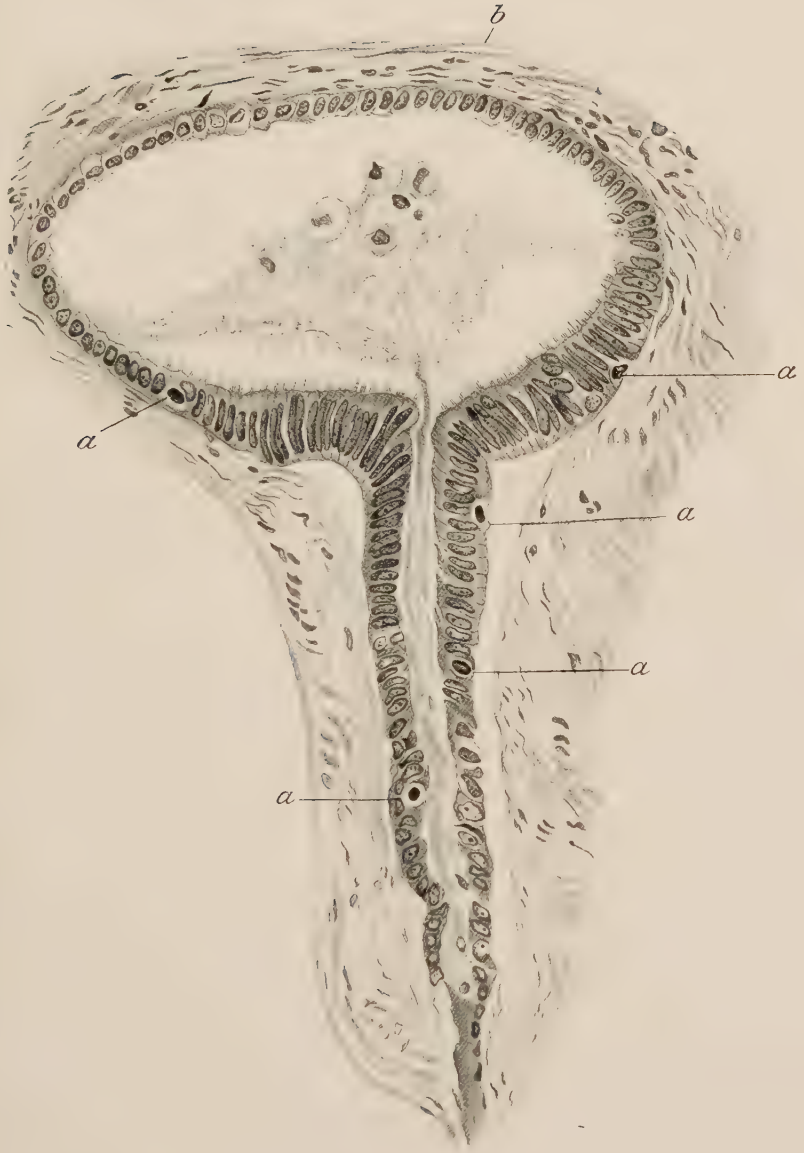
b
a
a
a
a
a

20 a

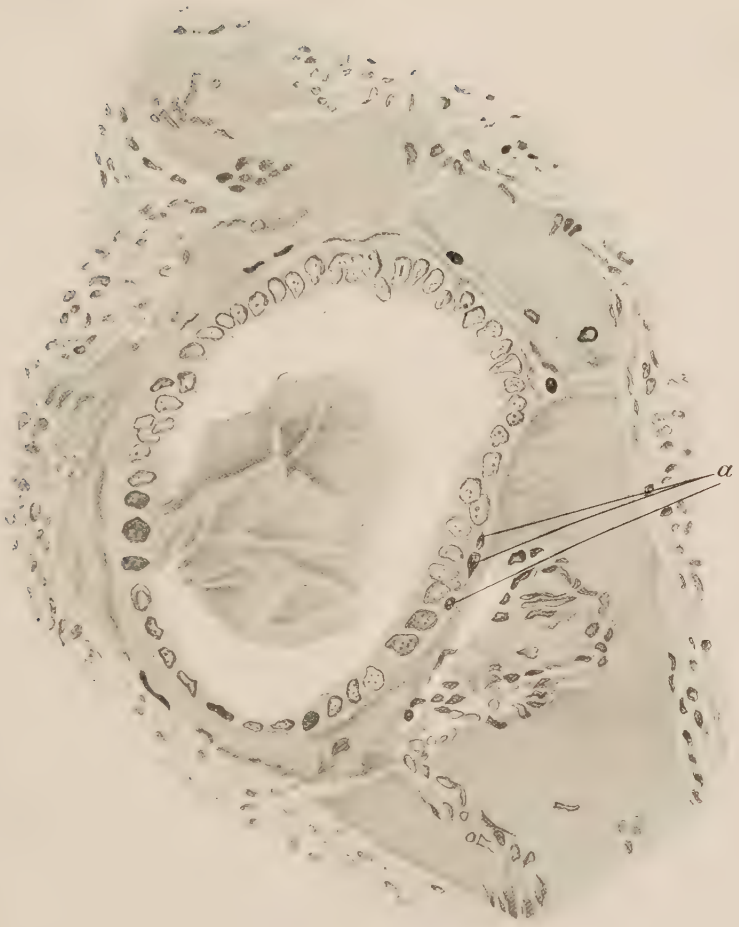


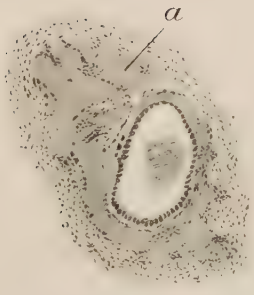


20

21

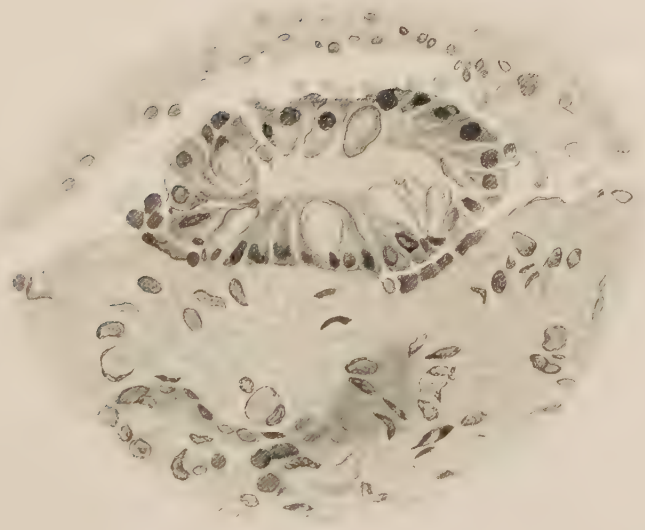

22

23

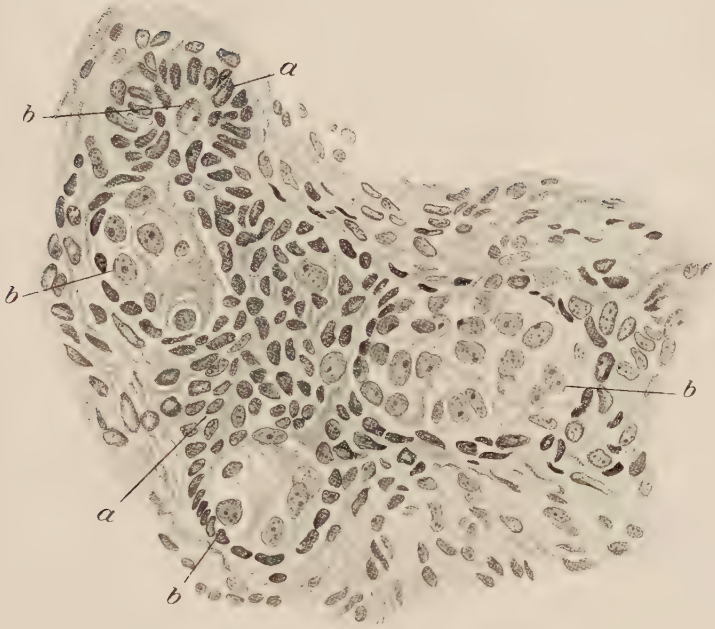


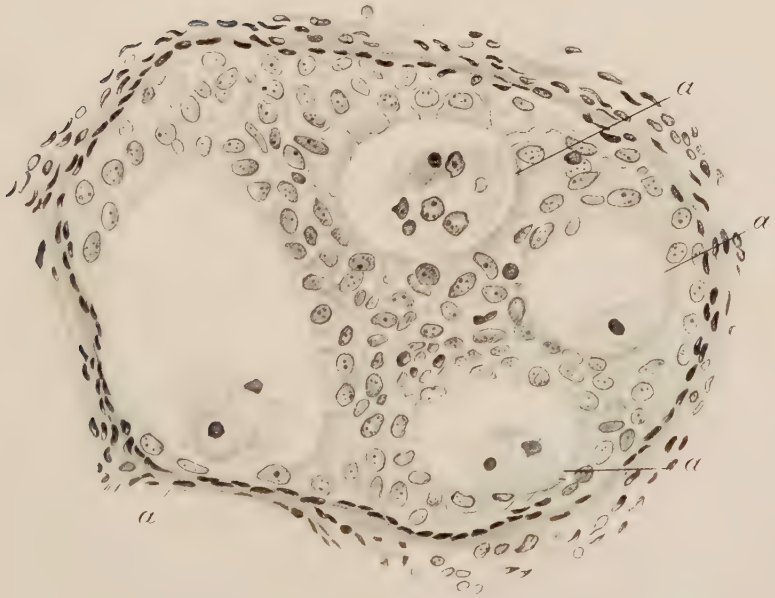


24

24.O.16.
Zur Aetiologie der Ovarialadeno1903
Countway Library BEX9482
3 2044 046 120 002

J. HOLZER BINDER BOSTON MASS.

24.O.16.
Zur Aetiologie der Ovarialadeno1903
Countway Library BEX9482
3 2044 046 120 002